

МІНІСТЕРСТВО ОХОРОНИ ЗДОРОВ'Я УКРАЇНИ

Департамент роботи з персоналом, освіти та науки

**Центр тестування професійної компетентності фахівців з вищою освітою
напрямів підготовки “Медицина” і “Фармація”**

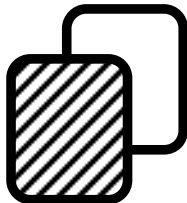
ID студента									

Прізвище									

Варіант _____

**Збірник тестових завдань для складання
ліцензійного іспиту**

**Крок 2
ЗАГАЛЬНА ЛІКАРСЬКА
ПІДГОТОВКА**



ІНСТРУКЦІЯ

Кожне з пронумерованих запитань або незавершених тверджень у цьому розділі супроводжується відповідями або завершенням твердження. Оберіть ОДНУ відповідь (завершене твердження), яка є НАЙКРАЩОЮ у даному випадку та замалюйте у бланку відповідей коло, яке містить відповідну латинську літеру.

ББК 54.1я73
УДК 61

Автори тестових завдань: Абатуров О.Є., Александрук О.Д., Афанасьєв А.В., Бадогіна Л.П., Баранник С.І., Безруков Л.О., Березнюк В.В., Берьозов В.М., Бирчак І.В., Білик В.Д., Білик О.В., Боднар П.Я., Ботьбот Ю.К., Бутвин І.М., Винник Н.І., Вихованець Т.А., Вишневський В.І., Вільховой С.О., Волкова Г.В., Гагара В.Ф., Гапонов В.В., Гейченко В.П., Герасименко О.І., Гиря О.М., Гомон М.Л., Гопко О.Ф., Горша О.В., Гоцуляк О.Ф., Гречко С.І., Грималюк Н.В., Грищенко В.І., Далецька Л.П., Дашо М.Б., Дейбук Г.Д., Деркачов Е.А., Дехтяр Ю.М., Децик О.З., Дзюба Г.А., Долгополов В.В., Євстігнєєв І.В., Єрмаченко Т.П., Желіба М.Д., Журавльов А.С., Задорожний В.В., Зибін В.М., Зоріна С.М., Іванчук П.Р., Ізбіцька Н.Г., Іщенко Т.Б., Коваль А.І., Капоріна Н.В., Карапетян К.Г., Катеренчук В.І., Кизима Н.В., Ківа О.Й., Кірсеєва Т.В., Клецова М.І., Коваленко С.В., Ковальчук Р.Є., Ковтуненко Р.В., Козько В.М., Коломієць В.В., Кононова В.К., Коржинська Р.Д., Корнєєв О.В., Косенко В.С., Краснопольська І.І., Кривоносов М.В., Крицький І.О., Круть Ю.Я., Крячкова Л.В., Кудієвський А.В., Кудінцева Т.З., Кудря В.І., Кулинич О.В., Кучук О.П., Лагутін В.А., Ладанівський Р.І., Лакуста Н.М., Левицький І.В., Ліпницький Т.М., Лісницький А.І., Лобурець В.В., Лук'янчук Д.Г., Марусик Г.П., Мітгоніна Н.І., Молчанов Р.М., Мороз І.М., Московко Г.С., Мостовой В.П., Муравська О.М., Навчук І.В., Назарова О.Г., Наливайко О.І., Неруцак О.І., Огнев В.А., Омельчук В.П., Островський І.М., Паламарчук А.В., Паліброта Н.М., Панчук С.Н., Парашук Ю.С., Пацера М.В., Перепічка М.П., Петулько А.П., Петюнін О.Г., Прихода І.В., Прокопчик Г.Л., Рак Л.М., Рева В.Б., Рейтмаєр М.Й., Розгон Г.І., Рудай В.В., Савельєва О.В., Савельєв В.Г., Свиридова В.В., Семеняк А.В., Середюк Н.М., Серікова О.І., Симонова Т.Л., Скринник О.В., Смачило І.В., Смоляк Л.Л., Солдак І.І., Сонник Г.Т., Сорока Ю.А., Сотнік Ю.П., Степаненко Г.П., Степанюк Л.І., Столярчук В.О., Сук В.Г., Сухомлин С.А., Талалаєнко Ю.О., Талаш В.В., Тарнавська С.І., Ткаченко Л.А., Толстікова О.О., Томаш О.В., Трефаненко І.В., Файник А.Ф., Франчук О.А., Циганенко І.В., Цівенко О.І., Цуцков В.Є., Чугай В.В., Шапкін В.Є., Швиґар Л.В., Шкварковський І.В., Шоріков Є.І., Шубравський А.О., Юдіна Т.В., Ютанов В.І., Яковенко І.К., Ярцева С.В. та Комітети фахової експертизи.

Рецензенти. Експерти: Агафонова О.О., Анісімов Є.М., Баб'як Т.Є., Вакалюк І.П., Григоров Ю.Б., Губка В.О., Гуцаленко О.О., Диндар О.А., Калініна С.Ю., Карапетян К.Г., Колесник О.М., Колосович І.В., Копча В.С., Кравченко О.В., Кузьміна І.Ю., Кутовий О.Б., Маланчук Л.М., Мартинюк Л.П., Міщенко В.П., Муравська О.М., Петрушенко В.В., Пиптюк О.В., Пришляк О.Я., Прохорова М.П., Пузанова О.Г., Стовбан І.В., Усенко С.Г., Цвіренко С.М., Чурсіна Т.Я., Шестакова І.В.

Збірник містить тестові завдання для проведення ліцензійного інтегрованого іспиту “Крок 2. Загальна лікарська підготовка” та подальшого використання у навчальному процесі.

Для студентів медичних, педіатричних і медико-профілактичних факультетів та викладачів вищих медичних навчальних закладів.

Затверджено Міністерством охорони здоров'я України як екзаменаційне та навчальне видання на підставі висновків експертів (накази МОЗ України від 14.08.1998 №251, від 27.12.1999 №303, від 16.10.2002 №374, від 29.05.2003 №233).

© Copyright

ДЕРЖАВНА ОРГАНІЗАЦІЯ “ЦЕНТР ТЕСТУВАННЯ ПРОФЕСІЙНОЇ КОМПЕТЕНТНОСТІ ФАХІВЦІВ З ВИЩОЮ ОСВІТОЮ НАПРЯМІВ ПІДГОТОВКИ “МЕДИЦИНА” І “ФАРМАЦІЯ” ПРИ МІНІСТЕРСТВІ ОХОРОНИ ЗДОРОВ'Я УКРАЇНИ”.

1. До ревматологічного відділення надійшла хвора 20-ти років з явищами поліартриту. На шкірі обличчя - почервоніння у вигляді "метелика". У сечі: білок - 4,8 г/л. Лікар припустив наявність у хворої системного червоного вовчача. Який додатковий метод дослідження є найбільш інформативним для верифікації діагнозу?

- А. Аналіз крові на антинуклеарні антитіла
- В. Загальний аналіз крові
- С. Імунологічне дослідження крові
- Д. Аналіз крові на LE-клітини
- Е. Аналіз крові на ревматоїдний фактор

2. Після вживання яєчні, приготованої вдома з яєць качки, у хворих через 8 годин виникли наступні симптоми захворювання: температура - 39°C , головний біль, блювання, біль у животі, згодом - діарея. Випорожнення часті, зі слизом, смердючі. Тривалість захворювання - 3 доби. Яка хвороба мікробної природи має місце?

- А. Сальмонельоз
- В. Харчовий ботулізм
- С. Бруцельоз
- Д. Туляремія
- Е. Сибірка

3. У хворої на 4-у добу після оперативного втручання з приводу гнійного маститу загальний стан погіршився, зросла температура до 40°C , частота пульсу - 110/хв., частота дихання - 24/хв. Артеріальний тиск - 100/60 мм рт.ст. В аналізі крові кількість лейкоцитів - $18 \cdot 10^9/\text{л}$, кількість паличкоядерних форм - 19%. Яке ускладнення можна припустити?

- А. Сепсис
- В. Нагноєння рани
- С. Газова гангрена
- Д. Перитоніт
- Е. Гостре респіраторне захворювання

4. У хворої вранці з'явилися нудота, одноразове блювання, сухість у роті. Ввечері зазначила двоїння предметів, "туман" перед очима, похлинання під час ковтання рідкої їжі. Об'єктивно: температура тіла - $36,4^{\circ}\text{C}$, птоз, мідріаз, анізокорія, відсутність блювотного і ковтального рефлексів, сухість слизових. З боку внутрішніх органів відхилень не виявлено. Яке захворювання найбільш імовірно?

- А. Ботулізм
- В. Гостре порушення мозкового кровообігу
- С. Вірусний менінгоенцефаліт
- Д. Туберкульозний менінгоенцефаліт
- Е. Стівенсонів енцефаліт

5. У дівчинки 15-ти років 2 роки тому діагностований хронічний холецистохолангіт. Дієти не дотримувалася. Стан погіршився останні 3 місяці. Відзначається підвищення температури тіла. Болі у животі нападо-

подібного характеру після жирної, гострої їжі. Непокійть свербіння шкіри. Язик обкладений білим нальотом. Живіт м'який, печінка +3 см, пальпація болісна, позитивні міхурні симптоми. У крові: лейкоцити - $12 \cdot 10^9/\text{л}$, швидкість осідання еритроцитів - 20 мм/год. Який препарат слід обов'язково включити до комплексу лікувальних заходів?

- А. Антибіотики
- В. Жовчогінний
- С. Прокінетики
- Д. Ферменти підшлункової залози
- Е. Ентеросорбенти

6. До жіночої консультації звернулася жінка 40-ка років зі скаргами на порушення менструального циклу за типом гіперполіменореї протягом півроку, тягучі болі в нижніх відділах живота, слабкість. В ході гінекологічного обстеження тіло матки збільшене до 12 тижнів вагітності, щільне, рухоме, безболісне. В крові: Нв- 90 г/л. Яку патологію можна припустити?

- А. Міома матки
- В. Рак тіла матки
- С. Вагітність
- Д. Кістома яєчника
- Е. Дисфункціональна маткова кровотеча

7. Повторнонароджуюча 26-ти років прибула до пологового відділення у зв'язку з вагітністю 40 тижнів та початком пологової діяльності. 2 години тому відійшли навколоплідні води. Положення плоду поздовжнє, головне передлежання. ОЖ- 100 см, ВДМ- 42 см. Перейми кожні 4-5 хвилин, протягом 25-ти секунд. Під час внутрішнього акушерського обстеження: шийка матки згладжена, відкриття 4 см. Плідного міхура немає. Головка плоду притиснута до входу в малий таз. Яке ускладнення виникло в пологах?

- А. Передчасне вилиття навколоплідних вод
- В. Первинна слабкість пологової діяльності
- С. Вторинна слабкість пологової діяльності
- Д. Дискоординована пологова діяльність
- Е. Клінічно вузький таз

8. Пацієнтка 37-ми років хворіє більше 10-ти років. Розповідає, що її мозком вже давно завладіли "злочинні вчені-фізики", які випробовують на ній різні типи психотропної зброї. Відчуває на собі вплив лазерних променів, постійно чує повідомлення, які передаються їй безпосередньо в мозок. Емоційно монотонна, майже цілі дні проводить у ліжку, робить якісь записи, які нікому не показує. Свідомість ясна, формальних інтелектуально-мнестичних порушень не виявлено. Який діагноз у даної хворої?

- A.** Параноїдна шизофренія
- B.** Хронічний маячний розлад
- C.** Інволюційний параноїд
- D.** Шизо-афективний психоз
- E.** Реактивний параноїд

9. Дівчинка 13-ти років протягом 5-ти років скаржиться на біль у правому підбер'ї, що віддає у праву лопатку, напади болю пов'язані з порушенням дієти, вони нетривалі, легко знімаються спазмолітичними засобами. Під час нападу болю пальпація живота болісна, максимально в точці проекції жовчного міхура. З найбільшою імовірністю у хворої має місце:

- A.** Дискінезія жовчовивідних шляхів
- B.** Хронічний холецистит
- C.** Хронічний гастродуоденіт
- D.** Хронічний панкреатит
- E.** Виразкова хвороба 12-палої кишки

10. В ході медичного огляду у хворого було виявлено: затримка росту, гіпогонадізм, статевий інфантилізм, відсутність вторинних статевих ознак, збільшення печінки та селезінки. Це свідчить про недостатність у харчуванні такого елемента:

- A.** Цинк
- B.** Кальцій
- C.** Мідь
- D.** Йод
- E.** Вітамін D

11. До дільничного терапевта звернувся хворий 37-ми років, який внаслідок загострення хронічного обструктивного бронхіту протягом року був тимчасово непрацездатним 117 днів. Визначте юридично вірну тактику лікаря в даному випадку:

- A.** Хворий підлягає направленню на медико-соціальну експертну комісію
- B.** Продовження листка непрацездатності терапевтом
- C.** Направлення на лікарсько-консультаційну комісію для продовження листка непрацездатності
- D.** Видача трудового (доплатного) листка непрацездатності
- E.** Направлення хворого на санаторно-курортне лікування

12. Впершенароджуюча 30-ти років. Голівка у порожнині малого тазу. Серцебиття плоду почало уповільнюватися, з'явилася аритмія. Що слід застосувати?

- A.** Порожнинні акушерські щипці
- B.** Вихідні акушерські щипці
- C.** Кесарів розтин
- D.** Перінеотомію
- E.** Шкірно-головні щипці

13. Хворий 20-ти років скаржиться на періодичне запаморочення, головний біль, носові кровотечі, ниючий біль в ділянці серця, судоми м'язів ніг, похолодання ступнів.

Об'єктивно: фізичний розвиток супроводжується диспропорцією м'язової системи (м'язи верхньої половини тіла гіпертрофовані, при відносній гіпотрофії м'язів тазу та нижніх кінцівок), ноги на дотик холодні. Пульс - 86/хв., ритмічний, артеріальний тиск: на руках - 200/100 мм рт.ст., на ногах - 140/90 мм рт.ст. Яке захворювання можна припустити в першу чергу?

- A.** Коарктація аорти
- B.** Гіпертонічна хвороба
- C.** Нейроциркуляторна дистонія
- D.** Хвороба Такаюсу
- E.** Облітеративний ендартеріт

14. Пацієнтка 46-ти років хворіє на цукровий діабет 9 років, отримує інсулін Монотард 26 од. вранці і 18 од. ввечері. Скарги на слабкість, млявість вранці після сну, головний біль, пітливість вночі. Об'єктивно: пульс - 72/хв., артеріальний тиск - 125/70 мм рт.ст. Межі серця в нормі. Печінка +4 см. Цукор крові: 8:00 - 14 ммоль/л, 12:00 - 9 ммоль/л, 17:00 - 11 ммоль/л. Цукор сечі в межах 0,5-1%. З чим найбільш імовірно пов'язані скарги, що виникають у хворої вночі?

- A.** Надлишок дози інсуліну ввечері
- B.** Недостатня вечірня доза інсуліну
- C.** Наявність гепатозу
- D.** Клімактеричний синдром
- E.** Недостатність дози інсуліну вранці

15. Хворий 43-х років скаржиться на кашель з виділенням невеликої кількості безбарвного харкотиння, болі в правій половині грудної клітки при диханні, задишку, підвищення температури до 39°C. Захворів гостро. Приймав аспірин. Об'єктивно: на губах герпес. В проекції нижньої частки правої легені - притушення перкуторного звуку, посилення голосового тремтіння, бронхіальне дихання. Рентгенологічно: гомогенне затемнення частки з чіткими контурами. Яка етіологія пневмонії найбільш імовірна?

- A.** *Streptococcus pneumoniae*
- B.** *Staphylococcus pneumoniae*
- C.** *Mycoplasma pneumoniae*
- D.** *Legionella pneumoniae*
- E.** *Klebsiella pneumoniae*

16. Хвора 24-х років звернулася до гінеколога зі скаргами на появу виростів у ділянці статевих органів. Оглянувши хвору, лікар виявив на великих і малих соромітних губах сосочкоподібні розростання, що нагадують цвітну капусту, м'якої консистенції, неболючі, неерозовані. Хвору направлено на консультацію до дерматолога. Який діагноз найбільш імовірний?

- A.** Гострокінцеві кондиліоми
- B.** Широкі кондиліоми
- C.** Вегетуюча пухирчатка
- D.** Гранульоматозний кандидоз
- E.** Папіломатоз

17. Хлопчик 3-х місяців госпіталізований у зв'язку з затяжною жовтяницею і постійними закрепамі. Хворий з дня народження. Вагітність у матері була ускладнена токсикозом. Під час огляду мало активний, обличчя набрякле, макроглосія, шкіра іктерична. Вузкі очні щілини. М'язовий тонус знижений. Брадикардія. Який найбільш імовірний діагноз?

- A.** Вроджений пілоростеноз
- B.** Хвороба Дауна
- C.** Рахіт
- D.** Муковісцидоз
- E.** Хвороба Гіршпрунга

18. Хвора 21-го року без постійного місця проживання скаржиться на послаблення випорожнень впродовж 2-х місяців, втрату ваги на 13 кг, слабкість, постійну субфебрильну температуру, рецидивуючий герпес. На губах герпетичні висипання, генералізована лімфаденопатія, збільшення печінки до 2 см. У крові: еритроцити - $4,4 \cdot 10^{12}/л$, Hb- 115 мг/л, швидкість осідання еритроцитів - 15 мм/год, лейкоцити - $10,0 \cdot 10^9/л$, е.- 2%, п.- 6%, с.- 61%, л.- 17%, м.- 3%. Атипові мононуклеари - 6%. Який найбільш імовірний діагноз?

- A.** ВІЛ-інфекція
- B.** Кишковий амебіаз
- C.** Інфекційний мононуклеоз
- D.** Лімфогранулематоз
- E.** Сепсис

19. Хвора 64-х років скаржиться на загальну слабкість, шум у голові, осиплість голосу. Об'єктивно: блідість з жовтяничним відтінком, язик червоний зі згладженими сосочками, асиметрія тактильної і больової чутливості. Пульс - 120/хв., артеріальний тиск - 80/50 мм рт.ст. Пальпується селезінка. У крові: Hb- 58 г/л, еритроцити - $1,2 \cdot 10^{12}/л$, лейкоцити - $2,8 \cdot 10^9/л$, тромбоцити - $140 \cdot 10^9/л$, швидкість осідання еритроцитів - 17 мм/год, анізоцитоз, пойкилоцитоз - виражені (++) . Яке дослідження буде вирішальним у з'ясуванні генезу анемії?

- A.** Стернальна пункція
- B.** Непряма проба Кумбса
- C.** Пряма проба Кумбса
- D.** Фіброгастроскопія
- E.** Люмбальна пункція

20. Хворий 20-ти років доставлений бригадою швидкої медичної допомоги в коматозному стані. Зіниці різко звужені, ціаноз і сухість слизових оболонок, шкіра обличчя і тулуба бліда, волога і холодна. Пульс - 60/хв., артеріальний тиск - 80/60 мм рт.ст.,

частота дихання - 8-10/хв. Який найбільш імовірний діагноз?

- A.** Отруєння опіатами
- B.** Отруєння атропіном
- C.** Отруєння барбітуратами
- D.** Отруєння бензодіазепіновими похідними
- E.** Отруєння сурогатами алкоголю

21. Внаслідок багаторічного забруднення навколишнього середовища викидами металургійного заводу на прилеглий житловий території міста сформувалася біогеохімічна провінція. За якою провідною ознакою можна надати їй гігієнічну оцінку?

- A.** Накопичення в ґрунті специфічних хімічних речовин
- B.** Обмеження умов санітарно-побутового водокористування
- C.** Забруднення атмосферного повітря
- D.** Погіршення якості продуктів рослинного походження
- E.** Підвищений рівень захворюваності населення

22. Жінка 35-ти років скаржиться на біль у ділянці серця ("щемить", "свердлить"), що виникає переважно у ранкові години в осінньо-весняний період, з іррадіацією болю в шию, спину, живіт; часте сарцебиття, а також зниження загального життєвого тонусу. Виникнення цього стану не пов'язане з фізичним навантаженням. Увечері стан поліпшується. Соматичний, неврологічний статус та ЕКГ - без патології. Яка найбільш імовірна патологія зумовила таку клінічну картину?

- A.** Соматизована депресія
- B.** Стенокардія спокою
- C.** Неврозоподібна шизофренія
- D.** Нейроциркуляторна дистонія
- E.** Іпохондрична депресія

23. Хвора 18-ти років звернулася до лікаря у зв'язку з вираженою слабкістю, лихоманкою, прогресивним схудненням, запамороченням. Об'єктивно: при зрості 165 см, вага - 40 кг, шкіра бліда з жовтуватим відтінком, суха, лущиться. В крові: еритроцити - $1,8 \cdot 10^{12}/л$, Hb- 85 г/л, лейкоцити - $500 \cdot 10^9/л$, формула: мієлобласти - 78%, нейтр.- 15%, лімф.- 7%. Який найбільш імовірний діагноз?

- A.** Гострий мієлобластний лейкоз
- B.** Гострий лімфобластний лейкоз
- C.** Хронічний лімфобластний лейкоз
- D.** Хронічна анемія
- E.** Лейкемоїдна реакція

24. Хвора 42-х років госпіталізована на 12-й день хвороби. Захворювання розпочалося гостро - остуда, що змінилася відчуттям жару, температура - $39,5^{\circ}C$, інтоксикація. Напад лихоманки продовжувався 6 годин, після чого температура знизилася

до $36,5^{\circ}\text{C}$ з надмірною пітливістю. Напади лихоманки повторювалися кожен 3-й день. Об'єктивно: на губах герпетичний висип, легка жовтяничність склер. Гепатолієнальний синдром. Аналіз крові: анемія, лейкопенія, лімфоцитоз, швидкість осідання еритроцитів - 19 мм/год. Який найбільш інформативний метод діагностики при цьому захворюванні?

- A. Мазок та товста крапля крові
- B. Бакпосів сечі
- C. Реакція Відаля
- D. Печінкові проби
- E. Посів крові на стерильність

25. Хворий напередодні відчув легке нездужання, незначний головний біль, слабкість. Сьогодні температура підвищилася до $38,5^{\circ}\text{C}$ з остудою, значним головним болем, переважно в лобовій ділянці, вираженим болем при рухах очних яблук. Шкіра обличчя і кон'юнктивна гіперемовані. Виник сухий надсадний кашель. Зів гіперемований, на м'якому піднебінні зерниста енантема, місцями точкові крововиливи. Над легенями дихання з жорстким відтінком. Який найбільш імовірний діагноз?

- A. Грип
- B. Висипний тиф
- C. Черевний тиф
- D. Гарячка Ку
- E. Ентеровірусна інфекція

26. Хвора 36-ти років скаржиться на задишку, відчуття стискання в правій половині грудної клітки, підвищення температури до $38,7^{\circ}\text{C}$, кашель з виділенням невеликої кількості слизово-гнійного харкотиння. Хворіє понад тиждень. Скарги пов'язані з переохолодженням. Об'єктивно: легкий акроціаноз губ, пульс ритмічний, 90/хв., артеріальний тиск - 140/85 мм рт.ст. Права половина грудної клітки відстає в акті дихання. Перкусія - справа нижче кута лопатки прослуховується тупість з межею доверху. В цій ділянці дихання відсутнє. Який найбільш імовірний діагноз?

- A. Ексудативний плеврит
- B. Позагоспітальна пневмонія
- C. Ателектаз легені
- D. ТЕЛА
- E. Абсцес легені

27. До приймального покою швидкою допомогою доставлено хворого 46-ти років зі скаргами на різкий, нападаподібний біль у правій поперековій ділянці, що іррадіює у пахвинну ділянку та на внутрішню поверхню стегна. Біль з'явився раптово кілька годин тому. Напередодні у хворого з'явилася профузна безболісна гематурія зі згустками крові черв'якоподібної форми. Раніше нічим не хворів. Яке захворювання можна припустити в першу чергу?

- A. Рак правої нирки
- B. Пухлина сечового міхура
- C. Некротичний папіліт
- D. Гострий гломерулонефрит
- E. Сечокам'яна хвороба, камінь правої нирки

28. Хворий 30-ти років, який страждає на головний біль, при піднятті важкого предмету відчув сильний головний біль, що нагадував удар по голові. З'явилися нудота, блювання, легке запаморочення. Об'єктивно через добу: виражений менінгеальний синдром, температура тіла - $37,6^{\circ}\text{C}$. Лікар припустив субарахноїдальний крововилив. Яке додаткове обстеження необхідно провести в першу чергу, щоб підтвердити діагноз?

- A. Люмбальна пункція
- B. Рентгенографія черепа
- C. Комп'ютерна томографія
- D. Реоенцефалографія
- E. Церебральна ангіографія

29. Хвора 37-ми років скаржиться на постійні тупі болі в підребер'ях з іррадіацією в спину, які посилюються після їжі. Турбує здуття живота, часті випороження з домішками неперетравленої їжі. Хворіє понад 5 років, схудла на 15 кг. Об'єктивно: помірне здуття живота, болючість в зоні Шоффера, точках Дежардена, Мейо-Робсона. Який з методів дослідження буде найбільш інформативним для підтвердження зовнішньосекреторної недостатності підшлункової залози?

- A. Копрограма
- B. Пероральна холецистографія
- C. Ретроградна панкреатографія
- D. ЕГДС
- E. УЗД органів черевної порожнини

30. У хворого 59-ти років, який 15 років страждає на гіпертонічну хворобу, на тлі гіпертонічного кризу розвинулася гостра лівошлуночкова недостатність. Який препарат найдоцільніше призначити цьому хворому?

- A. Нітропрусид натрію
- B. Ніфедипін
- C. Пропранолол
- D. Спіронолактон
- E. Каптоприл

31. Хворий 62-х років скаржиться на висип в ділянці лівої гомілки. Хворіє більше 2-х місяців. Лікувався самостійно, застосовуючи різні мазі та компреси, без покращення. Об'єктивно: на передній поверхні лівої гомілки вогнище хронічного запального характеру з чіткими краями. Поверхня нерівна, сосочкоподібні розростання. При натисканні виділяються краплі гною. Хворий відчуває незначний біль. RW, РІТ, РІФ, реакція Манту - негативні. Яка найбільш

імовірна патологія у даного хворого?

- A.** Піодермія
- B.** Туберкульозний вовчак
- C.** Бородавчастий туберкульоз
- D.** Третинний сифіліс
- E.** Лейшманіоз

32. Забійник 49-ти років, профстаж роботи 14 років, 75% робочого часу працює відбійним молотком, що генерує вібрацію 30-45 Гц. Скаржиться на болі і заніміння кистей, що непокоять у період відпочинку, болі у ліктьових і променевоzap'ясткових суглобах, у шийному відділі хребта, поганий сон, періодичні ниючі болі у ділянці серця. Розвиток якого захворювання можна передбачити на основі скарг хворого?

- A.** Вібраційна хвороба
- B.** Неврит ліктьового нерва
- C.** Деформівний артроз ліктьових суглобів
- D.** Остеохондроз шийного відділу хребта
- E.** Синдром Рейно

33. У доярки на правій кисті наявна виразка - 3x3 см, вкрита чорним щільним струпом. Кисть різко набрякла, безболісна. Колір шкіри у ділянці набряку не змінений. Збільшений пахвовий лімфовузол справа. Пальпація лімфовузла безболісна. Симптоми інтоксикації виражені помірно. Який найбільш імовірний діагноз?

- A.** Шкірна форма сибірки
- B.** Шкірно-бубонна форма чуми
- C.** Виразково-бубонна форма туляремії
- D.** Банальний карбункул
- E.** Бешиха

34. Хвора 63-х років оперована з приводу багатовузлового еутиреоїдного зубу великих розмірів. З технічними труднощами вимушено виконана субтотальна резекція обох часток щитоподібної залози. На 4-й день після операції з'явилися судоми м'язів обличчя і верхніх кінцівок, біль в животі. Позитивні симптоми Хвостека і Труссо. Чим найімовірніше зумовлений такий стан хворої?

- A.** Недостатність паращитоподібних залоз
- B.** Післяопераційний гіпотиреоз
- C.** Тиреотоксичний криз
- D.** Пошкодження зворотнього нерву
- E.** Трахеомаліяція

35. Жінка 23-х років скаржиться на підвищення температури тіла до 37,4°C, появу геморагічного висипу на нижніх кінцівках, біль в попереку, червоний колір сечі. Захворіла 3 дні тому після переохолодження. Об'єктивно: шкіра бліда, на поверхні гомілок і стегон - дрібний геморагічний симетричний висип. Частота серцевих скорочень - 90/хв., артеріальний тиск - 115/90 мм рт.ст. Симптом Пастернацького слабкопозитивний з обох боків. В крові: лейкоцити

- $9,6 \cdot 10^9$ /л, тромбоцити - $180 \cdot 10^9$ /л, швидкість осідання еритроцитів - 31 мм/год. В сечі: білок - 0,33 г/л, ер. Змінені - 3-40 в п/з, лейкоцити - 5-8 в п/з. Який з наведених препаратів є патогенетично обґрунтованим для лікування в даному випадку?

- A.** Гепарин
- B.** Кальцію глюконат
- C.** Аскорбінова кислота
- D.** Вікасол
- E.** Рутин

36. Жінка 36-ти років скаржиться на біль, обмеження рухів у дрібних суглобах рук, утруднене ковтання твердої їжі, слабкість, сухий кашель. Об'єктивно: шкіра кистей та передпліччя щільна, гладенька. Проксимальні суглоби II-IV пальців кистей рук набрякли, болючі при пальпації. Над легенями сухі розсіяні хрипи, межі серця зміщені вліво на 2 см, тони приглушені. У крові: швидкість осідання еритроцитів - 36 мм/год, γ -глобуліни - 24%. У сечі: змін немає. Який найбільш імовірний діагноз?

- A.** Системна склеродермія
- B.** Системний червоний вовчак
- C.** Дерматоміозит
- D.** Ревматоїдний артрит
- E.** Саркоїдоз

37. Жінка 49-ти років скаржиться на біль у плечових суглобах, що посилюється під час рухів, обмеження рухливості, короткочасну вранішню скутість. Хворіє декілька років. В минулому займалася спортивною гімнастикою. На рентгенограмі плечових суглобів - звуження суглобової щілини, субхондральний остеосклероз, остеопіти у нижньовнутрішньому відділі головки плечової кістки. Що лежить в основі патогенезу ураження суглобів у хворої?

- A.** Порушення метаболізму хряща
- B.** Відкладення у синовіальній оболонці імунних комплексів
- C.** Порушення обміну сечової кислоти
- D.** Відкладення у суглобах пірофосфату кальцію
- E.** Пошкодження синовіальної оболонки інфекційним агентом

38. Жінка 40-ка років госпіталізована до клініки зі скаргами на задуху, яка триває кілька годин і не проходить від дії раніш ефективного астмопенту. З'явилися серцебиття та неспокій. 8 років хворіє на хронічний бронхіт. Об'єктивно: стан тяжкий, хвора сидить, спираючись руками на край столу, блідий ціаноз, на відстані чути свистяче дихання. В легенях на тлі послабленого дихання вислуховуються в невеликій кількості розсіяні сухі хрипи. Пульс - 108/хв., артеріальний тиск - 140/80 мм рт.ст. Застосування яких препаратів у першу чергу є обов'язковим у лікуванні хворої?

- A.** Глюкокортикоїди
- B.** Адреноміметики
- C.** Антигістамінні
- D.** Холінолітики
- E.** Стабілізатори мембран опасистих клітин

39. Жінка 58-ми років скаржиться на безпричинну появу синців, слабкість, кровоточивість ясен, запаморочення. Об'єктивно: слизові оболонки та шкірні покриви бліді, з численними крововиливами різної давнини. Лімфатичні вузли не збільшені. Пульс - 100/хв., артеріальний тиск - 110/70 мм рт.ст. З боку внутрішніх органів змін не виявлено. У крові: еритроцити - $3,0 \cdot 10^{12}/л$, Hb- 92 г/л, КП- 0,9, анізоцитоз, пойкилоцитоз, лейкоцити - $10 \cdot 10^9/л$, е.- 2%, п.- 12%, с.- 68%, л.- 11%, м.- 7%, швидкість осідання еритроцитів - 12 мм/год. Додаткове визначення якого лабораторного показника найбільш доцільне для встановлення діагнозу?

- A.** Тромбоцити
- B.** Ретикулоцити
- C.** Час згортання крові
- D.** Осмотична резистентність еритроцитів
- E.** Фібриноген

40. Жінка 34-х років скаржиться на слабкість, зниження ваги на 12 кг за півроку, пітливість, серцебиття, дратівливість. Об'єктивно: щитоподібна залоза III ступеню, еластична, на тлі дифузного збільшення в правій частці вузол. Шийні лімфатичні вузли не збільшені. Яка лікувальна тактика найбільш обґрунтована?

- A.** Операція після антитиреоїдної терапії
- B.** Призначення радіоактивного йоду
- C.** Негайне хірургічне втручання
- D.** Консервативна антитиреоїдна терапія
- E.** Негайна телегамматерапія

41. Хворому 25-ти років поставлено діагноз: перелом кісток тазу. Стан тяжкий, пульс - 116/хв., артеріальний тиск - 100/60 мм рт.ст. Живіт напружений, болючий, симптоми подразнення очеревини слабо виражені. В крові: еритроцити - $3,2 \cdot 10^{12}/л$; Hb- 110 г/л; Ht- 0,37; лейкоцити - $10 \cdot 10^9/л$; паличкоядерні - 10%. Який додатковий метод обстеження найбільш інформативний?

- A.** Лапароскопія
- B.** Оглядова рентгенограма черева
- C.** Ультразвукове дослідження черева
- D.** Лапароцентез
- E.** Фіброгастродуоденоскопія

42. У хлопчика 7-ми років в анамнезі відзначається пікова температура до $40^{\circ}C$, протягом 3-х місяців спостерігається веретеноподібна припухлість суглобів пальців рук, колінного і гомілковостопного суглобів, біль у верхній частині груднини, шийному відділі хребта. Який найбільш імовірний діагноз?

- A.** Ювенільний ревматоїдний артрит
- B.** Гостра ревматична лихоманка
- C.** Токсичний синовіт
- D.** Септичний артрит
- E.** Остеоартрит

43. Внаслідок дорожньо-транспортної пригоди потерпілий отримав множинні переломи кінцівок та кісток тазу. В анамнезі: гемофілія А. Під час обстеження формуються гематоми на ушкоджених ділянках. Стан погіршується. Артеріальний тиск - 90/50 мм рт.ст. Вкажіть найбільш доцільну комбінацію інфузійних засобів для лікування пацієнта після застосування поліглюкіну та сольових розчинів:

- A.** Кріопреципітат, еритроцитарна маса
- B.** Свіжозаморожена плазма, альбумін
- C.** Еритроцитарна маса, свіжозаморожена плазма
- D.** Кріопреципітат, глюкоза
- E.** Еритроцитарна маса

44. Хворий 70-ти років скаржиться на слабкість, запаморочення, короткочасні періоди непритомності, біль в ділянці серця. Під час аускультатії серця: частота серцевих скорочень - 40/хв., тони ритмічні, I тон періодично значно посилений, артеріальний тиск - 160/90 мм рт.ст. Яка найбільш імовірна причина гемодинамічних порушень?

- A.** АВ блокада III ступеня
- B.** АВ блокада I ступеня
- C.** Брадисистолічна форма миготливої аритмії
- D.** Синусова брадикардія
- E.** Повна блокада лівої ніжки пучка Гіса

45. У дитини 6-ти місяців 8 годин тому раптово виник інтенсивний переймоподібний біль в животі. Періоди неспокою дитини тривають 5 хвилин, з проміжком в 15 хвилин. Випорожнень не було. Годину тому виникла прямокишкова кровотеча. Під час пальпації: живіт м'який, болючий у правій половині, де нечітко визначається видовжене утворення - 10x4 см. При ректальному дослідженні - сліди крові. Який найбільш імовірний діагноз?

- A.** Ілеоцекальна інвагінація
- B.** Кишкова кровотеча
- C.** Гострий апендицит
- D.** Заворот кишківника
- E.** Гострий ентероколіт

46. У хворого 35-ти років, що страждає на хронічний гломерулонефрит і останні 3 роки перебуває на гемодіалізі, з'явилися перебої в роботі серця, гіпотонія, зростаюча слабкість, задишка. На ЕКГ: брадикардія, атріовентрикулярна блокада I ст., високі загострені зубці Т. Напередодні - грубе порушення питного та дієтичного режимів. Яка найбільш імовірна причина вказаних змін?

- A.** Гіперкаліємія
- B.** Гіпергідратація
- C.** Гіпокаліємія
- D.** Гіпернатріємія
- E.** Гіпокальціємія

47. Хворий скаржиться на раптовий початок хвороби: лихоманка до $39,0^{\circ}\text{C}$, неправильного типу, з гострим болем у грудях. Харкотиння з гнилісним запахом та домішками крові, до 400 мл за добу. В ході перкусії: над ураженою ділянкою вкорочення перкуторного звуку, посилене голосове тремтіння. У харкотинні був виділений анаеробний стрептокок. Яку хворобу можна припустити в першу чергу?

- A.** Гангрена легені
- B.** Абсцес легені
- C.** Туберкульоз
- D.** Бронхоектатична хвороба
- E.** Абсцедивна пневмонія

48. Хворий 46-ти років скаржиться на свербіння шкіри, пітливість, особливо вночі, підвищення температури до $38,6^{\circ}\text{C}$. Об'єктивно: на шкірі грудей сліди розчухів, надключичні лімфовузли збільшені до 3 см, зі шкірою не спаяні. Який метод дослідження є найбільш доцільним?

- A.** Біопсія збільшеного лімфовузла
- B.** Загальний аналіз крові
- C.** Оглядова рентгенографія грудної порожнини
- D.** Імунограма
- E.** Білки крові та білкові фракції

49. У хворого 50-ти років раптово виникли кинджальний біль у потиличній ділянці та блювання. Об'єктивно: сопор, гіперемія шкіри обличчя, артеріальний тиск - 210/120 мм рт.ст., пульс - 60/хв., напружений, температура тіла - $37,8^{\circ}\text{C}$. Горизонтальний ністагм. Виражені рефлекси орального автоматизму. Сухожилкові рефлекси рівномірні. Ригідність потиличних м'язів, двобічний симптом Керніга. Який попередній діагноз?

- A.** Субарахноїдальний крововилив
- B.** Геморагічний паренхіматозний інсульт
- C.** Субдуральна гематома
- D.** Гостра гіпертонічна енцефалопатія
- E.** Менінгококовий менінгіт

50. Хворий 31-го року звернувся до лікаря зі скаргами на збільшення лімфовузлів зліва над ключицею. Біль у грудях та животі, свербіння шкіри вночі. Хворіє протягом року. Об'єктивно: пальпуються збільшені невеликі лімфовузли слезива в надключичній ділянці. Печінка і селезінка не збільшені. В крові: Hb- 70 г/л, лейкоцити - $19,6 \cdot 10^9/\text{л}$, еоз.- 1%, пал.- 8%, с.- 83%, лімф.- 2%, мон.- 6%, швидкість осідання еритроцитів - 55 мм/год, тромбоцити

- $58 \cdot 10^9/\text{л}$. На Ro-графії грудної порожнини у верхівці правої легені визначається інфільтрат, який контрастує з легеневою тканиною. Які дослідження найбільш доцільно провести для підтвердження діагнозу?

- A.** Біопсія лімфовузла
- B.** Трепанобіопсія
- C.** Стерильна пункція
- D.** Аналіз сечі на білок Бен-Джонса
- E.** Рентгенологічне дослідження шлунку

51. Хворий 46-ти років вперше помітив набряки на ногах, слабкість, відчуття "повноти" та важкості в правому підбер'ї. 20 років хворіє на ревматоїдний артрит. Збільшені печінка і селезінка, щільної консистенції. Креатинін крові - 0,23 ммоль/л, протеїнемія - 68 г/л, холестерин - 4,2 ммоль/л, питома вага сечі - 1012, протеїнурія - 3,3 г/л, поодинокі воскоподібні циліндри, еритроцити вилужені в п/з, лейкоцити - 5-6 в п/з. Яке ускладнення найбільш імовірне?

- A.** Амілоїдоз нирок
- B.** Хронічний гломерулонефрит
- C.** Гострий гломерулонефрит
- D.** Серцева недостатність
- E.** Хронічний пієлонефрит

52. У дівчинки 12-ти років хронічний вірусний гепатит С впродовж 7-ми років. Стан погіршився за останні 6 місяців. Схудла, з'явилася жовтяничність шкірних покривів і склер. Виражене свербіння шкіри, судинні "зірочки", носові кровотечі. Асцит. Печінка +4 см, селезінка на рівні пупкової лінії. З розвитком якого синдрому пов'язане виражене свербіння шкіри у хворої?

- A.** Холестаза
- B.** Гіперспленізм
- C.** Набряково-асцитичний синдром
- D.** Портальна гіпертензія
- E.** Гепатоцелюлярна недостатність

53. Спортсмен 26-ти років впав з упором на правий плечовий суглоб. Зазначає різкий біль, обмеження пасивних рухів, активні рухи в плечовому суглобі неможливі. Відведена і зігнута у плечовому суглобі травмовану руку підтримує здоровою. Об'єктивно: в ділянці дельтоподібного м'яза западіння, під шкірою різко випинається акроміальний відросток лопатки, голівка плечової кістки пальпується під дзьобоподібним відростком. Який найбільш імовірний клінічний діагноз?

- A.** Вивих плеча
- B.** Перелом анатомічної шийки плеча
- C.** Перелом хірургічної шийки плеча
- D.** Перелом голівки плечової кістки
- E.** Відрив великого пагорбка плечової кістки

54. У хворого 33-х років через 3 місяці після тиреоїдектомії у зв'язку з дифузним токсичним зобом з'явилися остуда, сонливість, апатія, зниження апетиту, закрепи, змінився голос. Об'єктивно: шкіра суха, холодна, бліда, обличчя одутле, щільний набряк губ, кінцівок. Щитоподібна залоза не пальпується. Пульс - 52/хв., артеріальний тиск - 100/60 мм рт.ст. Тони серця послаблені. Додаткова протеїнурія - 100 мг. Стан хворого зумовлений:

- A.** Розвитком гіпотиреозу
- B.** Рецидивом токсичного зобу
- C.** Розвитком вузлового токсичного зобу
- D.** Серцевою недостатністю
- E.** Нефротичним синдромом

55. У чоловіка 37-ти років після гострої респіраторної інфекції поступово протягом тижня розвинулася слабкість ніг, а згодом м'язів тулуба, рук, шиї, обличчя, утруднення ковтання, мови. В неврологічному статусі: дисфагія, дизартрія, дисфонія, порушення дихання, діяльності серця, тетрапарез. Найбільш імовірно, що хворого треба направити:

- A.** До реанімаційного відділення
- B.** До терапевтичного відділення
- C.** До інфекційного відділення
- D.** До неврологічного відділення
- E.** На амбулаторне лікування

56. У дівчинки 7-ми років скарги на слабкість, підвищену втомлюваність, підвищення температури тіла до 38°C, малу кількість виділеної за добу сечі, кольору "м'ясних помиїв". Об'єктивно: блідість шкіри, набряк обличчя, рук, ніг, біль у попереку. У крові: еритроцити - $2,7 \cdot 10^{12}/л$, Hb- 90 г/л, лейкоцити - $17 \cdot 10^9/л$, е.- 10%, п.- 4%, с.- 60%, л.- 16%, м.- 10%, швидкість осідання еритроцитів - 30 мм/год. В сечі: лейкоц.- 15 в п/з, еритроц.- 30 в п/з, гіалінові циліндри - 8-10 в п/з, білок - 4 г/л. Холестерин в крові - 8 ммоль/л, загальний білок - 43 г/л. Який провідний механізм розвитку набряків?

- A.** Зниження онкотичного тиску крові
- B.** Порушення серцевої діяльності
- C.** Дизелектролітні порушення
- D.** Гіперальдостеронізм
- E.** Зниження осмотичного тиску крові

57. Пацієнт 38-ми років висловлює скарги на сильний пекучий біль у ділянці кисті та передпліччя. В анамнезі: різана рана волярної поверхні нижньої третини передпліччя. Пошкодження якого нерва найчастіше викликає подібні болі?

- A.** Серединного
- B.** Променевого
- C.** Ліктьового
- D.** Міжкісткового
- E.** Пахвового

58. Хвора 35-ти років скаржиться на біль в правій гомілці, який посилюється під час ходьби. Об'єктивно: на правій гомілці за ходом варикозно розширеної малої підшкірної вени шкіра червона, гаряча на дотик, під час пальпації в верхній третині гомілки визначається довгасте болоче ущільнення розмірами 3x2 см. Яке ускладнення варикозної хвороби виникло у пацієнтки?

- A.** Тромбофлебіт
- B.** Тромбоз глибоких вен
- C.** Фурункул
- D.** Лімфангіт
- E.** Лімфаденіт

59. Мати привела на прийом до лікаря хлопчика 5-ти років зі скаргою на висип на обличчі, що з'явився 5 днів тому назад. Об'єктивно: на обличчі помітні декілька пухирів розмірами 0,5-1,5 см в діаметрі, з тонкими в'ялими кришками, виповнені серозним каламутним ексудатом і розташовані на гіперемованій, набряклій основі. Поряд з цими вогнищами ураження спостерігаються ерозії з виділенням серозно-гнійної рідини та товсті медово-жовті кірки. Поставте клінічний діагноз:

- A.** Вульгарне імпетиго
- B.** Дитяча екзема
- C.** Простий пухирцевий лишай
- D.** Контактний дерматит
- E.** Кандидоз

60. У 5-місячної дитини тричі рецидивував бронхообструктивний синдром без попередніх катаральних явищ, практично постійно спостерігався кашель з важковідділюваним харкотинням. Випороження жирні, смердючі з перших днів життя. Припускається муковісцидоз. Яке дослідження може підтвердити діагноз?

- A.** Хлориди поту
- B.** Рентгенографія органів грудної клітки
- C.** Копроцитограма
- D.** Сцинтиграфія легень
- E.** Визначення рівня ліпідів у крові

61. Робітник працює у ливарні з кольоровими металами та сплавами протягом 12-ти років. У повітрі робочої зони зареєстровано підвищений вміст важких металів, оксидів вуглецю та азоту. Під час регулярно медичного огляду у хворого виявлено астено-вегетативний синдром, різкий біль в животі, закрепи, біль в ділянці печінки. У сечі - амінолевулінова кислота та копропорфірін. В крові - ретикулоцитоз, зниження рівню гемоглобіну. Причиною такої інтоксикації є:

- A.** Свинець та його солі
- B.** Олово
- C.** Оксид вуглецю
- D.** Оксид азоту
- E.** Цинк

62. У хворого, який вживав три доби тому консервовані гриби - опеньки, спостерігаються розлад зору (диплопія, мідріаз), розлад мовлення, порушення ковтання. Яке харчове отруєння має місце?

- A.** Ботулізм
- B.** Харчова токсикоінфекція
- C.** Фузаріотоксикоз
- D.** Отруєння опеньками
- E.** Отруєння солями свинцю

63. У породіллі 24-х років на 5-ту добу раптово підвищилася температура тіла до $38,7^{\circ}\text{C}$. Скаржиться на слабкість, головний біль, біль внизу живота, роздратованість. Об'єктивно: артеріальний тиск - 120/70 мм рт.ст., пульс - 92/хв., температура тіла - $38,7^{\circ}\text{C}$. Бімануально: матка збільшена до 12 тижнів вагітності, щільна, дещо болюча при пальпації, цервікальний канал пропускає 2 п/п, виділення помірні, каламутні, з неприємним запахом. У крові: лейкоцитоз зі зсувом вліво, лімфопенія, швидкість осідання еритроцитів - 30 мм/год. Який найбільш імовірний діагноз?

- A.** Ендометрит
- B.** Параметрит
- C.** Пельвіоперитоніт
- D.** Метрофлебіт
- E.** Лохиометра

64. З дому надійшла дитина 3-х років, у якої на тлі гіпертермічного синдрому, спричиненого грипом, протягом 50-ти хвилин тривають тоніко-клонічні генералізовані судоми. Терапія не проводилася. Для негайного лікування судомного синдрому необхідно:

- A.** Ввести діазепам
- B.** Ввести кальцій
- C.** Фізичні методи охолодження
- D.** Фенобарбітал
- E.** Жарознижувальні

65. Для визначення впливу мікроклімату на функціональний стан організму досліджувалися наступні фізіологічні показники напруження функцій органів і систем, які беруть участь в теплообмінних процесах: пульс, артеріальний тиск, кількість дихальних актів за хвилину, температура шкіри, потовиділення за хвилину, швидкість зорової та слухової реакцій. Назвіть показник, що найбільш об'єктивно відображає напруження процесів терморегуляції організму:

- A.** Температура шкіри
- B.** Пульс і артеріальний тиск
- C.** Кількість дихальних актів за хвилину
- D.** Потовиділення за хвилину
- E.** Швидкість зорової та слухової реакцій

66. У хворої 58-ми років після 10 років менопаузи почалося рясна маткова кровотеча. В ході бімануального дослідження й огляду за допомогою дзеркал, окрім рясних кров'янистих виділень, іншої патології не виявлено. Яке захворювання можна припустити?

- A.** Рак тіла матки
- B.** Геморагічна метроррагія Шредера
- C.** Неповний аборт
- D.** Міома матки
- E.** Порушення менструального циклу клімактеричного характеру

67. У дівчинки 12-ти років на шкірі обличчя симптом "метелика"; на руках рожево-червоні плями з білуватими лусочками, спостерігаються випадіння волосся та біль у суглобах, стійка артеріальна гіпертензія, протеїнурія, еритроцитурія, лейкоцитурія, азотемія. Яке захворювання сполучної тканини можна припустити в першу чергу?

- A.** Системний червоний вовчак
- B.** Ювенільний ревматоїдний артрит
- C.** Дерматоміозит
- D.** Склеродермія
- E.** Ревматизм

68. У хлопчика 14-ти років із загостренням вторинного обструктивного пієлонефриту із сечі виділена синьогнійна паличка в титрі 1000000 мікробних тіл на 1 мл. Який антибактеріальний препарат найбільш доцільно призначити в даному випадку?

- A.** Ципрофлоксацин
- B.** Ампіцилін
- C.** Цефазолін
- D.** Азитроміцин
- E.** Левоміцетин

69. Пацієнтка 22-х років звернулася до жіночої консультації зі скаргами на затримку менструації протягом 1,5 місяців, нудоту, втомлюваність, сонливість, дратівливість. В ході огляду на її обличчі та сосках виявлена виражена пігментація. З боку внутрішніх органів патології не виявлено. Під час огляду в дзеркалах визначається ціаноз слизової оболонки піхви та шийки матки; в ході бімануального дослідження - збільшення матки, її гіперантефлексія, асиметрія. З чим найімовірніше пов'язані перераховані скарги та дані бімануального дослідження?

- А.** Маткова вагітність
- В.** Порушення менструального циклу
- С.** Захворювання шлунково-кишкового тракту
- Д.** Ектопічна вагітність
- Е.** Пухлина матки

70. У хворої 10-ти років на тлі хронічної ниркової недостатності продовжує прогресувати анемічний синдром. Вкажіть препарат вибору для патогенетичного лікування вказаного синдрому:

- А.** Еритропоетин
- В.** Феррум-лек
- С.** Ціанокобаламін
- Д.** Еритроцитарна маса
- Е.** Фолієва кислота

71. У пацієнта 2-х місяців у пахово-стегнових складках спостерігаються чітко окреслені гострозапальні вогнища у вигляді плям, дещо припіднятих над довколишніми ділянками через набряк шкіри. Висипання з'явилися протягом тижня. Везикуляція та поприлість не спостерігались. Яким буде попередній діагноз?

- А.** Пелюшковий дерматит
- В.** Дитяча екзема
- С.** Мікоз гладенької шкіри
- Д.** Псоріаз
- Е.** Ускладнений перебіг корости

72. Працівник перебував 16 днів на стаціонарному лікуванні з приводу пневмонії. Який порядок видачі листка непрацездатності в цьому випадку?

- А.** Лікарем-куратором спільно з завідувачем відділення за весь період лікування
- В.** Лікарем-куратором із дня надходження до стаціонару максимально до 5 днів
- С.** Лікарем-куратором із дня надходження до стаціонару максимально до 10 днів
- Д.** Лікарем-куратором із дня надходження до стаціонару максимально до 14 днів
- Е.** За висновком лікарсько-консультативної комісії за весь період лікування

73. Хвора скаржиться на біль внизу живота, який посилюється під час місячних і статевих контактів, та іррадіює в піхву. Під час піхвового дослідження - ззаду від матки виявляються щільні, вузлуваті, болючі утворення. Який найбільш імовірний діагноз?

- А.** Ретроцервікальний ендометріоз
- В.** Аденоміоз
- С.** Периметрит
- Д.** Хронічне запалення придатків матки
- Е.** Параметрит

74. Дитина хворіє 5-й день. Турбує підвищена до 39-40°C температура тіла, настирливий, частий, глибокий, малопродуктивний кашель, світлобоязнь, закладеність носа. Об'єктивно: одутлість обличчя, слизова

оболонка рота пухка, геморагічна енантема на м'якому піднебінні, рештки плям Філатова-Копліка. Який найбільш імовірний діагноз?

- А.** Кір
- В.** Скарлатина
- С.** Краснуха
- Д.** Аденовірусна інфекція
- Е.** Грип

75. Під час обстеження дитини виявлено, що вона може тривало спостерігати за яскравою іграшкою, усміхається. В положенні на животі - підіймає та утримує голову. Не сидить. Вік дитини, виходячи з її психосоматичного розвитку, відповідає:

- А.** 2 місяцям
- В.** 4 місяцям
- С.** 5 місяцям
- Д.** 6 місяцям
- Е.** 7 місяцям

76. В ході вивчення умов праці робітників, зайнятих на виробництві ртутних термометрів, в повітрі робочої зони виявлено пари ртуті в концентраціях, які перевищують гранично допустимі. Вкажіть основний можливий шлях потраплення ртуті в організм працівника:

- А.** Органи дихання
- В.** Неушкоджена шкіра
- С.** Ушкоджена шкіра
- Д.** Шлунково-кишковий тракт
- Е.** Слизові оболонки

77. У новонародженого, що народився в результаті стрімких пологів, спостерігається парез м'язів кисті. Хапальний рефлекс відсутній, не вдається викликати долонно-ротовий рефлекс. Чутливість кисті відсутня. Який найбільш імовірний діагноз?

- А.** Парез Дежерін-Клюмпке
- В.** Парез Дюшена-Ерба
- С.** Тотальне ураження плечового сплетення
- Д.** Парез діафрагми
- Е.** Синдром Гюрнера-Бернара

78. Оцінюючи стан здоров'я водіїв та постових автоінспекторів лікарі виявили наявність в крові обстежуваних карбоксигемоглобіну, зниження у них рефлексорних реакцій, порушення активності ряду ферментів. Виявлені порушення здоров'я людей цих професійних категорій імовірніше всього пов'язані з впливом:

- А.** Оксиду вуглецю
- В.** Сірчистого ангїдриду
- С.** Нервово-емоційного напруження
- Д.** Ароматичних вуглеводів
- Е.** Оксидів азоту

79. У новонародженого, що переніс асфіксію у пологах, на 3-тню добу життя з'явилася кровотеча з пупкової ранки. Лабора-

торно - гіпокоагуляція, тромбоцитопенія, гіпотромбінемія. Чим зумовлені клініко-лабораторні зміни?

- А. ДВЗ-синдромом
- В. Геморагічною хворобою новонароджених
- С. Вродженою ангіопатією
- Д. Тромбоцитопенічною пурпурою
- Е. Травмою пупкової судини

80. Хвора 25-ти років скаржиться на підвищення температури тіла до 38°C болі внизу живота і виділення з піхви. Три дні тому було проведено штучний аборт в 10 тижнів вагітності. Р.В. шийка матки чиста, матка дещо збільшена в розмірах, болюча. Придатки матки не визначаються. Склепіння глибокі, безболісні. Виділення з піхви гнійно-кров'яні. Який найбільш імовірний діагноз?

- А. Післяабортний метроендометрит
- В. Гематометра
- С. Пельвіоперитоніт
- Д. Перфорація матки після аборту
- Е. Параметрит

81. Хворий 63-х років скаржиться на біль у правій пахвинній ділянці, здуття живота, слабкість, стійкі закрепи більше 7 місяців. Об'єктивно: шкіра бліда, суха. В правій здухвинній ділянці пальпується утворення 5-7 см, малорухоме, неболюче. Аускультативно: підсилення кишкових шумів. У крові: еритроцити - $2,9 \cdot 10^{12}/\text{л}$, Нб - 80 г/л, швидкість осідання еритроцитів - 32 мм/год. Кров у калі. Який найбільш імовірний діагноз?

- А. Рак сліпої кишки
- В. Хвороба Крона
- С. Поліп сліпої кишки
- Д. Рак правої нирки
- Е. Спастичний коліт

82. Хворий 67-ми років скаржиться на задишку, біль у грудях, загальну слабкість. Хворіє 5 місяців. Об'єктивно: температура тіла - $37,3^{\circ}\text{C}$, пульс - 96/хв. Над правою легенею голосове тремтіння не визначається, перкуторний звук тупий, дихання не прослуховується. У харкотинні - домішки крові дифузно змішаної зі слизом. Який найбільш імовірний діагноз?

- А. Рак легенів
- В. Великовогнищева пневмонія
- С. Бронхоектатична хвороба
- Д. Вогнищевий туберкульоз легенів
- Е. Ексудативний плеврит

83. Хвора 29-ти років впродовж 2-х місяців скаржиться на болі в лівій половині грудної клітки, кашель, задишку; температура тіла - $39,6^{\circ}\text{C}$. Об'єктивно: ліва половина грудної клітки відстає в акті дихання, ослаблення везикулярного дихання та вкорочення пер-

куторного звуку зліва. Ро-логічно визначається округла тінь у нижній частці лівої легені. Який попередній діагноз?

- А. Абсцес легені
- В. Гнійний плеврит
- С. Рак легені
- Д. Емпієма плеври
- Е. Хронічна пневмонія

84. Пацієнтка 45-ти років скаржиться на дискомфорт під час читання, почервоніння краю повік, білі пінисті виділення в кутах очних щілин протягом останніх двох місяців. Об'єктивно спостерігаються гіперемія та потовщення вільного краю повік, розширення вивідних протоків залоз хряща повік. Яким буде діагноз?

- А. Мейбомієвий блефарит
- В. Аденовірусний кон'юнктивіт
- С. Бленорейний кон'юнктивіт
- Д. Хронічний каналікуліт
- Е. Гострий дакриоаденіт

85. Дівчинці 8 місяців; народилася недоношеною. Під час огляду: спостерігаються задуха, тахікардія, гепатоспленомегалія, відставання в фізичному розвитку, ціаноз кінцівок. Визначається парастернальний серцевий горб, у II міжребер'ї зліва вислуховується систолодіастолічний шум, артеріальний тиск - 90/0 мм рт.ст. Яке захворювання можна припустити?

- А. Відкрита артеріальна протока
- В. Коарктація аорти
- С. Стеноз аортального клапана
- Д. Стеноз легеневої артерії
- Е. Незарощення міжшлуночкової перегородки

86. У потерпілого опікова травма 15% поверхні тіла II-III ст. На 20-ту добу після травми у хворого спостерігаються різке підвищення температури тіла, загальна слабкість, часте везикулярне дихання, загострення рис обличчя, артеріальний тиск - 90/50 мм рт.ст., пульс - 112/хв. Яке ускладнення можна припустити?

- А. Сепсис
- В. Пневмонія
- С. Гостра інтоксикація
- Д. Гнійний бронхіт
- Е. Анаеробна інфекція

87. У поточному році лікарями загальної практики міської поліклініки було направлено до стаціонару 11 хворих з ішемічною хворобою серця. У 3-х випадках діагноз не підтвердився. Яке управлінське рішення найдоцільніше прийняти в цьому випадку?

А. Аналіз кожного випадку розходження діагнозу

В. Аналіз якості диспансерного спостереження

С. Аналіз якості діагностичних досліджень

Д. Аналіз рівня кваліфікації лікарів поліклініки

Е. Аналіз матеріально-технічної бази поліклініки

88. В ході лабораторного дослідження зразку свинини в 24-х зрізах виявлена 1 мертва трихіNELA. Таке м'ясо слід передати для:

А. Технічної утилізації

В. Реалізації без обмежень

С. Реалізації через мережу закладів громадського харчування

Д. Переробки для виготовлення варених ковбас

Е. Заморожування до температури 10°C в товщі м'яса з подальшою експозицією протягом 15 діб

89. У чоловіка 43-х років під час проведення медичного огляду об'єктивно виявлені блідість шкіри та слизових оболонок, згладженість сосочків язика, поперечні борозни на нігтях, тріщини в кутиках рота, тахікардія. Вміст гемоглобіну в крові - 90 г/л, анізоцитоз, пойкилоцитоз. Найімовірнішим спричинювальним фактором даного стану є недостатнє надходження до організму:

А. Заліза

В. Міді

С. Цинку

Д. Магнію

Е. Селену

90. У хворої 52-х років спостерігається ураження слизової оболонки в кутиках рота з утворенням тріщин, ерозій та виразок, вертикальні тріщини на губах при їх зімкненні (хейлоз), зміни язика (глосит), ангулярний стоматит, себорейне луцнення шкіри навколо рота та на крилах носа, перикорнеальна ін'єкція. Вищепераховані симптоми є характерними для:

А. В₂-гіповітамінозу

В. В₁-гіповітамінозу

С. С-гіповітамінозу

Д. РР-гіповітамінозу

Е. А-гіповітамінозу

91. Впродовж тривалого часу проводиться вивчення тенденцій у змінах показників загальної смертності різних груп населення, які проживають на різних адміністративних територіях. Який зі статистичних методів може бути використано з цією метою?

А. Аналіз динамічних рядів

В. Аналіз стандартизованих показників

С. Кореляційно-регресивний аналіз

Д. Оцінка вірогідності різниці показників

Е. Аналіз рівнів відносних величин

92. У хворого 27-ми років внаслідок падіння з висоти стався перелом правої стегнової кістки в нижній третині з випинанням під шкіру дистального фрагменту. Кінцівка тепла, пацієнт пальцями стопи рухає. Лікар швидко допоміг відмовився від шини Дітеріхса і наклав іммобілізацію трьома драбинчастими шинами на зігнуту в коліні кінцівку. Яке можливе ускладнення він цим попередив?

А. Пошкодження підколінного судинно-нервового пучка

В. Розвиток травматичного шоку

С. Розвиток жирової емболії

Д. Вторинне зміщення кісткових фрагментів

Е. Інтерпозицію м'язів та перфорацію шкіри

93. Хворий 28-ми років надійшов до відділення інтенсивної терапії зі скаргами на біль у животі, блювання, двоїння в очах. Об'єктивно: дезорієнтований, зіниці розширені, реакція на світло ослаблена, шкіра суха, гіперемована, незначний ціаноз, артеріальний тиск - 90/60 мм рт.ст., пульс - 100/хв. З анамнезу відомо, що за два дні до госпіталізації вживав алкоголь невідомого походження. Специфічна терапія полягає у внутрішньовенному введенні:

А. Етанолу

В. Гідрокарбонату натрію

С. 40% розчину глюкози

Д. Тіаміну

Е. Омепразолу

94. Хвора 29-ти років скаржиться на відсутність менструації протягом року, швидко втомлюваність, гіпотонію з синкопальними станами зниження пам'яті, сухість шкіри. З анамнезу відомо, що 1,5 роки тому в II періоді пологів була значна кровотеча, проведено екстирпацію матки, гемотрансфузію, перебувала на ШВЛ 3 доби. Який найбільш імовірний діагноз?

А. Синдром Шиена

В. Синдром Кіарі-Фроммеля

С. Синдром Фарбса-Олбрайта

Д. Синдром Аронце дель Кастіліо

Е. Адреногенітальний синдром

95. У хворої 50-ти років впродовж півтора місяця спостерігається стабільне наростання жовтяниці, анемії з періодичними підйомами температури тіла. Під час пальпації виявлено збільшений і безболісний жовчний міхур. Розвиток якого захворювання можна припустити?

А. Рак головки підшлункової залози

В. Рак жовчного міхура

С. Жовчнокам'яна хвороба

Д. Ехінококоз печінки

Е. Первинний склерозивний холангіт

96. До гінеколога звернулася жінка 54-х років зі скаргами на кров'яні виділення з піхви протягом 1 місяця. Остання менструація була 5 років тому. В ході гінекологічного огляду патології не виявлено. Якими будуть дії лікаря?

- A.** Фракційне діагностичне вишкрібання стінок порожнини матки
- B.** Кольпоскопія
- C.** УЗД
- D.** Взяти мазок для цитологічного дослідження
- E.** Призначити симптоматичну терапію

97. Лікаря швидкої допомоги викликано до постраждалого. Циркулярною пілкою зроблено відрив лівої кисті на рівні променезап'ястного суглоба у робітника 25-ти років. Має місце артеріальна кровотеча. Де треба накласти джгут для тимчасової зупинки артеріальної кровотечі?

- A.** Середня третина плеча
- B.** Нижня третина передпліччя
- C.** Верхня третина передпліччя
- D.** Ділянка ліктьового суглоба
- E.** -

98. У хворого 35-ти років під час трансфузії 400 мл еритроцитарної маси розвинулися загальний неспокій, короткочасне збудження, біль за грудиною, у попереку, задишка, ціаноз, тахікардія - 110/хв., артеріальний тиск знизився до 90/40 мм рт.ст. Який найбільш імовірний діагноз?

- A.** Гемотрансфузійний шок
- B.** Синдром масивних гемотрансфузій
- C.** Тромбоемболія легеневої артерії
- D.** Цитратна інтоксикація
- E.** Алергічна реакція

99. Хворий 38-ми років скаржиться на гнійне виділення із лівої половини носа, утруднене носове дихання, головний біль, важкість в області лівої щоки, підвищення температури тіла до 37,5°C. Хворіє впродовж 6-ти днів. Захворювання зв'язує з переохолодженням. Об'єктивно: болісність при пальпації в області лівої щоки. Слизова оболонка лівої половини носової порожнини гіперемована, набухла, в середньому носовому ході - гнійна полоска. Який найбільш імовірний діагноз?

- A.** Лівобічний гострий гайморит
- B.** Лівобічний гострий фронтит
- C.** Лівобічний гострий етмоїдит
- D.** Гострий риніт (нежить)
- E.** Викривлення носової перегородки вліво

100. У хлопчика 11-ти років під час профілактичного медичного огляду визначали вид постави. Встановлено, що у дитини плечі похилені і зведені вперед, голова нахилена вперед, грудна клітина сплюснена, живіт опуклий. В хребті спостерігається

збільшення глибини шийного та поперекового вигинів. Який вид постави виявлений у дитини?

- A.** Кіфоз
- B.** Лордоз
- C.** Сутулувата
- D.** Виправлена
- E.** Нормальна

101. Хвора 18-ти років через 2 тижні після ангіни скаржиться на підвищення температури тіла, біль та припухлість у колінних суглобах, висип у вигляді червоних кілець на гомілках. Через кілька днів почав турбувати біль у гомілковостопних суглобах, потім - у ліктях. Для якого захворювання характерні такі симптоми?

- A.** Гостра ревматична лихоманка
- B.** Ревматоїдний артрит
- C.** Реактивний артрит
- D.** Токсико-алергічний дерматит
- E.** Деформівний остеоартроз

102. Хвора 21-го року звернулася до жіночої консультації зі скаргами на значне нездужання, сильний біль у ділянці вульви, подразнення, свербіння, прискорене сечовипускання. З анамнезу з'ясовано, що жінка 10 днів тому мала позашлюбний статевий контакт. Під час огляду зовнішніх статевих органів виявлено: на гіперемованій, набряклій слизовій оболонці великих статевих губ розташовані численні пухирці 2-3 мм в діаметрі. Після проведення додаткових методів діагностики виявлено вірус простого герпесу. Який препарат використовується для лікування даного захворювання?

- A.** Ацикловір
- B.** Тетрациклін
- C.** Сульфадимезин
- D.** Метронідазол
- E.** Прогестерон

103. Хвора 47-ми років вагою 100 кг звернулася зі скаргами на ниючий біль в колінних та кульшових суглобах, який виникає під час рухів і в стані спокою, підсилюється під вечір та при фізичному навантаженні. Об'єктивно: колінні суглоби деформовані, під час пальпації - біль у внутрішній поверхні в місці проекції суглобової щілини, рухи супроводжуються хрускотом. Протягом 16 років хворіє на виразкову хворобу ДПК. Який засіб симптоматичної терапії є найбільш доцільним у даній ситуації?

- A.** Целекоксиб
- B.** Ібупрофен
- C.** Піроксикам
- D.** Диклофенак натрію
- E.** Індометацин

104. До жіночої консультації звернулася жінка 24-х років зі скаргами на затрим-

ку менструації на 10 тижнів. В анамнезі 2 спонтанних викидні. В ході ультразвукового дослідження виявлено одне плідне яйце, яке відповідає 6-7 тижням вагітності, серцебиття плода не визначається. Яка подальша тактика в даній ситуації?

- A. Вишкрібання стінок порожнини матки
- B. Застосування утеротонічних засобів
- C. Призначення гормональної терапії
- D. Спостереження протягом 1 тижня з наступним УЗД-контролем
- E. Призначення антибактеріальної терапії

105. Хворого 47-ми років почав турбувати стискальний біль за грудиною, що виникає під час ходи на 700-800 м. Один раз на тиждень випиває 2 л пива. Артеріальна гіпертензія впродовж останніх 7-ми років. Об'єктивно: пульс - 74/хв., артеріальний тиск - 120/80 мм рт.ст. При проведенні ВЕМ з навантаженням 75 Вт зареєстровано депресію сегмента ST на 2 мм нижче ізолінії у V4 - V6. Який найбільш імовірний діагноз?

- A. Стенокардія напруги, II функціональний клас
- B. Стенокардія напруги, III функціональний клас
- C. Стенокардія напруги, IV функціональний клас
- D. Вегето-судинна дистонія за гіпертонічним типом
- E. Алкогольна кардіоміопатія

106. Хворий 43-х років через 2 місяці після перенесеного тонзиліту госпіталізований у терапевтичне відділення зі скаргами на задишку, біль в ділянці серця, запаморочення, серцебиття. Об'єктивно: загальний стан важкий. Частота дихання - 35/хв., пульс - 100/хв., аритмічний, (екстрасистоля). Артеріальний тиск - 145/60 мм рт.ст. Тони серця аритмічні (екстрасистоля) послаблення I тону, систолічний шум над верхівкою. Печінка збільшена. ЕКГ: синусова тахікардія, поодинокі шлуночкові екстрасистоли. ЕхоКГ порожнини серця в межах норми, ФВ - 50%. Який найбільш імовірний діагноз?

- A. Інфекційний міокардит
- B. Синдром Дресслера
- C. Інфекційний перикардит
- D. Міокардитичний кардіофіброз
- E. Дилатаційна кардіоміопатія

107. У хворого 33-х років гостра крововтрата (еритроцити - $2 \cdot 10^{12}$ /л, Hb - 55 г/л), група крові A(II) Rh(+). Йому помилково проведено трансфузію донорської еритромаси AB(IV) Rh(+). Через годину з'явилися відчуття тривоги, біль у попереку, животі. Пульс - 134/хв., артеріальний тиск - 100/65 мм рт.ст., температура тіла - 38,6°C. При катетеризації сечового міхура отримано 12 мл/год сечі темно-коричневого кольо-

ру. Яке ускладнення виникло у хворого?

- A. Гостра ниркова недостатність
- B. Кардіальний шок
- C. Алергічна реакція на донорську еритромасу
- D. Цитратна інтоксикація
- E. Інфекційно-токсичний шок

108. У чоловіка 45-ти років протягом останніх двох тижнів розвинулася підвищена активність, став балакучим, ейфоричним, мало спав, стверджував, що може "врятувати людство"; здатен вирішити проблему раку та СНІДу, роздавав гроші незнайомцям. Оберіть найбільш імовірний діагноз:

- A. Маніакальний напад
- B. Панічний розлад
- C. Ажитована депресія
- D. Шизоафективний розлад
- E. Кататонічне збудження

109. Хворий 44-х років під час сільськогосподарських робіт отримав рану в ділянці правої гомілки. Профілактичного щеплення проти правця не отримував протягом останніх 20-ти років. Яку профілактику правця слід провести?

- A. Екстрену, неспецифічну (первинна хірургічна обробка рани), специфічну (активно-пасивна імунізація)
- B. Планову, шляхом введення правцевого анатоксину
- C. Виконати первинну хірургічну обробку рани
- D. Потерпілому ввести 3000 АО протиправцевої сироватки
- E. Специфічну - активно-пасивна імунізація

110. У післяопераційного хворого, якому 6 днів тому проведено видалення нижньої частки лівої легень в зв'язку з бактеріальною деструкцією і розвитком пневмотораксу, наросла задишка до 35/хв., раО₂ знизився до 70 мм рт.ст., появився кашель, виділення великої кількості харкотиння. Під час аускультатції правої та лівої легень - маса різнокаліберних хрипів, різко ослаблене дихання. Яка ступінь дихальної недостатності у цього хворого?

- A. II ступінь
- B. III ступінь
- C. I ступінь
- D. 0 ступінь
- E. IV ступінь

111. Чоловік 27-ми років скаржиться на задишку, свербіж і відчуття набряку обличчя, що виникли 25 хвилин тому. Їв раків та пив пиво. Стан прогресивно погіршується. Об'єктивно: збуджений, обличчя одутле, щоки та губи збільшені у розмірі. Частота дихання - 28/хв., чутно свистячі хрипи на вдиху та видиху, при аускультатції легень

провідні шуми, максимум над грудниною. Тони серця гучні, частота серцевих скорочень (пульсу) - 108/хв., артеріальний тиск - 150/90 мм рт.ст. Найбільш імовірною причиною задишки є:

- A.** набряк гортані
- B.** спазм бронхів
- C.** гіпертонічний криз
- D.** нейроциркуляторна дистонія
- E.** алкогольне сп'яніння

112. У новонародженого від I вагітності з масою 3500 г з першої доби спостерігаються жовтяниця, млявість, зниження рефлексів. Об'єктивно: жовтяничність шкіри II ступеня із шафрановим відтінком, печінка +2 см, селезінка +1 см. Сеча та випорожнення жовті. У крові: Hb- 100 г/л, еритроцити - $3,2 \cdot 10^{12}$ /л, лейкоцити - $18,7 \cdot 10^9$ /л, кров матері 0(I) Rh(+), кров дитини A(II) Rh(-), білірубін - 170 мкмоль/л, фракція непряма. Рівень АЛТ, АСТ - у нормі. Яке захворювання імовірно у дитини?

- A.** Гемолітична хвороба новонародженого, АВ0-конфлікт
- B.** Внутрішньоутробний гепатит
- C.** Гемолітична хвороба новонародженого, Rh-конфлікт
- D.** Атрезія жовчовивідних шляхів
- E.** Фізіологічна жовтяниця

113. Дівчинка 6-ти років надійшла зі скаргами на підвищення температури тіла до $37,2^{\circ}\text{C}$, часті та болісні сечовипускання, які з'явилися після переохолодження. У сечі: сеча каламутна, питома вага - 1012, білок - $0,033^{\circ}/_{\text{оо}}$, мікроскопія: лейкоцити - 40-45 в п/з, еритроцити - 8-9 в п/з (свіжі), епітелій плоский: 5-8 в п/з, слиз. Який етіологічний фактор у даному випадку найбільш імовірний?

- A.** *Escherichia coli*
- B.** *Staphylococcus aureus*
- C.** *Klebsiella pneumoniae*
- D.** *Proteus mirabilis*
- E.** *Candida albicans*

114. Жінка 35-ти років скаржить на слабкість, часті випорожнення з домішками крові, зменшення ваги тіла на 8 кг за 6 місяців, періодично - підвищення температури до $37,8^{\circ}\text{C}$. Об'єктивно: температура тіла - $37,5^{\circ}\text{C}$, пульс - 86/хв., артеріальний тиск - 110/70 мм рт.ст. Шкіра бліда, пальпаторно живіт помірно болючий. У крові: Hb- 92 г/л, швидкість осідання еритроцитів - 35 мм/год. Колоноскопія: слизова прямої та сигмоподібної кишки зерниста, гіперемована, набрякла, нерівномірно потовщена (псевдополіпи), кровить, на її поверхні - ерозії та виразки. Яка патологія найбільш імовірно викликала ураження кишки у хворої?

- A.** Виразковий коліт
- B.** Хвороба Крона
- C.** Синдром подразненого кишківника
- D.** Рак прямої кишки
- E.** Поліпоз кишки

115. Чоловік 47-ми років є робітником ткацького цеху, має стаж роботи в даному виробництві 15 років, і працює в умовах високочастотного інтенсивного шуму. Під час періодичного медичного огляду йому було поставлено діагноз "професійна приглухуватість". Що є підставою для такого діагнозу?

- A.** Дані аудіометрії та гігієнічної оцінки умов праці
- B.** Стаж роботи на даному виробництві
- C.** Характеристика шуму на даному виробництві
- D.** Результати дослідження показників ЦНС
- E.** Результати дослідження стану внутрішнього вуха

116. В районі N 30% випадків раку молочної залози і 26% випадків раку шийки матки виявляються в IV стадії. Яке управлінське рішення в цій ситуації слід прийняти?

- A.** Організувати і провести цільові медичні огляди жінок
- B.** Організувати і провести комплексні медичні огляди жінок
- C.** Організувати і провести періодичні медичні огляди жінок
- D.** Організувати і провести попередні медичні огляди жінок
- E.** Організувати і провести тотальні медичні огляди жінок

117. Управлінню охорони здоров'я необхідно оцінити ефективність впровадження програм з охорони материнства і дитинства в області. Рівень якого інтегрального показника найдоцільніше використати для такого аналізу?

- A.** Смертності немовлят
- B.** Перинатальної смертності
- C.** Захворюваності дітей
- D.** Інвалідності дітей
- E.** Фізичного розвитку

118. До лікаря жіночої консультації звернулася жінка, 6-7 тижнів вагітності. З анамнезу з'ясовано, що з 15-ти років хворіє на цукровий діабет у тяжкій формі. За заключенням окуліста ретинопатія II ст. Мала 2 вагітності, які закінчилися мертвонародженням. Вміст цукру в крові - 15 ммоль/л. При бімануальному дослідженні встановлено, що матка збільшена (як при вагітності, терміном до 7 тижнів). Яка тактика лікаря?

- А.** Показано переривання вагітності
- В.** Пролонгування вагітності під контролем рівня цукру в крові
- С.** Консультація генетика
- Д.** Консультація ендокринолога
- Е.** Госпіталізація в критичні терміни вагітності

119. Хвора 50-ти років, яка страждає на хворобу Аддісона (виникла після перенесеного туберкульозу легень у юному віці), під час пожежі в квартирі сильно налякалася і знепритомніла. Хвора бліда, холодна, пульс ниткоподібний, частота серцевих скорочень - 120/хв., артеріальний тиск - 60/30 мм рт.ст. Яке ускладнення виникло у хворої?

- А.** Гостра наднирникова недостатність
- В.** Тиреотоксичний криз
- С.** Синдром Морганьї-Адамса-Стокса
- Д.** Гострий інфаркт міокарда
- Е.** Тампонада серця

120. У хворої 50-ти років, яка страждає на гіпертонічну хворобу понад 10 років, на тлі стресу раптово підвищився артеріальний тиск до 200/110 мм рт.ст. Стан супроводжувався тремтінням тіла, головним болем, тахікардією, загальним збудженням, відчуттям жару та сухості в роті. Призначення яких препаратів є найбільш обґрунтованим?

- А.** β -адреноблокатори
- В.** Антагоністи кальцію
- С.** Сечогінні
- Д.** Інгібітори АПФ
- Е.** Блокатори рецепторів ангіотензину II

121. У пацієнта 54-х років м'яка первинна артеріальна гіпертензія, ІХС: стенокардія напруги II ФК, СН II ст. Супутній діагноз: гастроєзофагеальна рефлюксна хвороба, ерозивний езофагіт II стадія. Постійний прийом якого з препаратів може викликати у хворого посилення проявів гастроентерологічної патології?

- А.** Ізосорбід динітрат
- В.** Метопролол
- С.** Еналаприл малеат
- Д.** Омепразол
- Е.** Гідрохлортіазид

122. Хвора 32-х років скаржиться на "душевний біль", поганий настрій, відсутність апетиту, безсоння. Зазначені симптоми з'явилися поступово протягом 3-х місяців без видимої причини. У психічному статусі: на питання відповідає тихим голосом, обличчя сумне, міміка скорботна, рухи вповільнені, фон настрою знижений, емоційно пригнічена, темп мислення вповільнений. Стан хворої поліпшується ввечері й погіршується рано вранці. До якого спеціаліста необхідно направити хвору?

- А.** Психіатра
- В.** Невролога
- С.** Ендокринолога
- Д.** Гастроентеролога
- Е.** Медичного психолога

123. Хвора 24-х років контактна, правильно орієнтована в місці, часі й власній особистості. Схвильована, не може всидіти на місці. Постійно говорить, що в її "теперішньому стані винуваті бабки", до яких вона ходила; що "голос у голові повторює, що я неправильно поводжуся, й постійно мучить мене". Увага звужена в обсязі, прикута до переживань. Критика до стану відсутня. Який з перерахованих препаратів можна призначити пацієнтці в якості основного?

- А.** Галоперидол
- В.** Іміпрамін
- С.** Тразадон
- Д.** Бензобарбітал
- Е.** Препарати літію

124. Хворому на цукровий діабет I типу, якого доставили до реанімаційного відділення в стані кетоацидотичної коми, в перші три години в якості лікування внутрішньовенно введено: фізіологічний розчин - 2,0 л, розчин Рінгера - 800 мл, розчин калію хлориду 7,5% - 40 мл. Аналіз газів крові показав рН крові, що дорівнює 6,85. Який ще засіб слід ввести хворому?

- А.** Розчин натрію гідрокарбонату
- В.** Еритроцитарна маса
- С.** Розчин кальцію хлориду
- Д.** Плазма крові
- Е.** Промедол

125. Хворий 34-ти років перебуває на лікуванні в психіатричній лікарні з приводу загострення шизофренії. Об'єктивно: перебуває в ліжку, рухливо загальмований, контакт відсутній. На запитання не відповідає. Поза одноманітна, пацієнт гіпомічний, наявні симптоми "хоботка", воскова гнучкість м'язів, симптом "повітряної подушки". В такому стані лишається близько тижня. Харчування парентеральне. Визначте наявний синдром розладу рухово-вольової сфери:

- А.** Кататонічний ступор
- В.** Депресивний ступор
- С.** Психогенний ступор
- Д.** Апатичний ступор
- Е.** Екзогенний ступор

126. Хворий 34-х років скаржиться на підвищений апетит, надмірну вагу, задишку під час фізичних навантажень. Під час огляду: надмірне накопичення жиру в ділянці живота та плечового поясу, шкіра блідо-рожева, волосяний покрив на тілі за чоловічим типом, стрій немає, частота серцевих скорочень - 90/хв., артеріальний тиск - 120/80 мм рт.ст. Додаткові дослідження: цу-

кор крові - 4,9 ммоль/л, холестерин - 6,2 ммоль/л. Офтальмоскопія: очне дно без змін. Огляд невропатолога: здоровий. Поставте діагноз:

- A.** Первинне аліментарно-конституціональне ожиріння, андроїдний тип
- B.** Первинне аліментарно-конституціональне ожиріння гіноїдний тип
- C.** Вторинне церебральне ожиріння
- D.** Вторинне ендокринне гіпотиреоїдне ожиріння
- E.** Вторинне ендокринне гіповаріальне ожиріння

127. Жінка 60-ти років скаржиться на періодичні болі у колінних суглобах, що виникають частіше під час тривалого ходіння, спуску сходами, ввечері, непокоять у першій половині ночі і вщухають до ранку після тривалого відпочинку. В ході обстеження виявлена надмірна маса тіла. Суглоби зовнішньо не змінені, обсяг рухів в них не обмежений. На рентгенограмі правого колінного суглоба видно остеофіти. Для профілактики подальшого прогресування захворювання слід рекомендувати:

- A.** Уникати підвищених навантажень на колінні суглоби
- B.** Обмежити у дієті продукти, багаті на пурини
- C.** Щоденний біг підтюпцем
- D.** Регулярний прийом алопуринолу
- E.** Короткочасна іммобілізація суглоба лонгетою

128. У повторнороділлі 30-ти років пологи тривають 8 годин. Перейми через кожну хвилину по 50 секунд, активні. Серцебиття плоду - 156/хв., ритмічне. Під час зовнішнього дослідження голівка розташована в порожнині малого тазу. Вагінально: розкриття шийки матки повне, голівка плоду в площині виходу з малого тазу. Стрілоподібний шов в прямому розмірі, мале тім'ячко біля лона. Який це період пологів?

- A.** Другий період нормальних пологів
- B.** Латентна фаза першого періоду нормальних пологів
- C.** Активна фаза першого періоду нормальних пологів
- D.** Стрімкі пологи
- E.** Прелімінарний період

129. Пацієнтка 30-ти років скаржиться на відсутність вагітності протягом 3-х років після заміжжя. Підвищеного харчування, за середньою лінією живота, на внутрішній поверхні стегон і у навколососковій ділянці відзначається ріст волосся. Менструації з 16-ти років, нечасті та нерясні. УЗД: матка звичайних розмірів, яєчники - 4x5x5 см, з великою кількістю кістозних включень. Який найбільш імовірний діагноз?

- A.** Полікістоз яєчників
- B.** Кістома яєчників
- C.** Хронічний оофорит
- D.** Порушення менструального циклу
- E.** Двосторонні пухлини яєчників

130. Хворий 38-ми років скаржиться на задишку, відчуття важкості в правому підреб'ї. 2 роки тому переніс туберкульоз легень. Шийні вени набухли. Пульс - 96/хв., ритмічний, малий, м'який. Тони серця дуже ослаблені. Печінка +7 см. Вільна рідина в черевній порожнині. ЕКГ - низький вольтаж, відхилення ЕВС вправо. Рентгенологічно: "мале серце". Який найбільш імовірний діагноз?

- A.** Констриктивний перикардит
- B.** Гіпертрофічна кардіоміопатія, обструктивна форма
- C.** Міокардит
- D.** Ексудативний перикардит
- E.** Дефект міжпередсердної перетинки

131. Хворий 48-ми років скаржиться на кволість, пітливість, інтенсивне свербіння шкіри, хвилеподібну лихоманку, збільшення шийних і надключичних лімфовузлів. Об'єктивно: блідість шкіри та слизових, шийні лімфовузли - рухомі, щільно-еластичні, розміром до 3 см, не болючі, не спаяні зі шкірою. У крові: еритроцити - $3,0 \cdot 10^{12}/л$, Hb- 100 г/л, лейкоцити - $14 \cdot 10^9/л$, еоз.- 6%, баз.- 3%, пал.- 11%, сегм.- 69%, лімф.- 7%, мон.- 4%, тромбоцити - $280 \cdot 10^9/л$, швидкість осідання еритроцитів - 37 мм/год. Які морфологічні ознаки може бути знайдено при біопсії лімфовузла?

- A.** Клітини Березовського-Штернберга
- B.** Плазмоцити
- C.** Тільця Гейнца
- D.** Клітини Боткіна-Гумпрехта
- E.** Тільця Меллорі

132. Жінка 72-х років хворіє на цукровий діабет II типу, супутня патологія - гіпертонічна хвороба II ст., серцева недостатність II Б ст. Використовує метформін. Напередодні перенесла гіпертонічний криз після чого з'явилися різка слабкість, міалгії, збільшилася спрага, сухість у роті, поліурія. Артеріальний тиск - 140/95 мм рт.ст., частота серцевих скорочень - 98/хв., набряки та запах ацетону відсутні. Які заходи слід вжити для хворої, щоб попередити розвиток коматозного стану?

- A.** Відміна метформіну, призначення інсуліну короткої дії
- B.** Збільшення дози метформіну в два рази
- C.** Використання гіпотонічного розчину хлориду натрію
- D.** Додаткове призначення пролонгованого інсуліну
- E.** Призначення глібенкламиду

133. На диспансерному обліку у терапевта поліклініки стоїть чоловік 59-ти років, у якого гіпертонічна хвороба II ст. Хворий регулярно приймає інгібітори АПФ та антагоністи кальцію. З якою кратністю терапевт повинен оглядати хворого (окрім періодів загострення)?

- A.** 1 раз на 3 місяці
- B.** 1 раз на 6 місяців
- C.** 1 раз на 4 місяці
- D.** 1 раз на рік
- E.** 1 раз на 9 місяців

134. Дитина 6-ти років з наявністю анемічного, геморагічного синдромів. В крові Нb- 80 г/л, КП- 0,9, ретикулоцити - $2^{\circ}/_{\infty}$, лейкоцити - $1,0 \cdot 10^9$ /л, тромбоцити - $10 \cdot 10^9$ /л. Який діагноз є найбільш імовірним?

- A.** Апластична анемія
- B.** Тромбоцитопенічна пурпура
- C.** Тромбоцитопатія
- D.** Дефіцитна анемія
- E.** Лімфобластний лейкоз

135. Під час судово-медичного дослідження трупа судмедексперт описав у тім'яно-скроневій ділянці справа рану лінійної форми, розміром - 6,4 см при зведених краях, краї нерівні, вкриті саднами; в глибині рани видно тканинні перетинки. Дайте назву описаної рани:

- A.** Забита
- B.** Розсічена
- C.** Рубана
- D.** Колота
- E.** Різана

136. На вулиці знайдено труп жінки 24-х років з імовірним отруєнням. Після огляду місця події та трупа слідчий призначив судово-медичне дослідження. Відповідно до чинного Кримінально-процесуального кодексу України призначення такого дослідження в цьому випадку є обов'язковим для:

- A.** Визначення причини смерті
- B.** Визначення роду смерті
- C.** Визначення давнини настання смерті
- D.** Визначення виду смерті
- E.** Визначення механізму настання смерті

137. Пацієнт 60-ти років скаржиться на практично постійне відчуття важкості та переповнення в епігастрії, що посилюється

після їжі, відрижку з тухлим запахом, іноді блюванні з'їденою 1-2 дні тому їжею, схуднення. 12 років тому у нього була вперше виявлена виразка пілоричного каналу. Відзначав періодичні "голодні" болі, з приводу яких приймав омепразол. Погіршення протягом 3-х місяців. Об'єктивно: визначається "шум плескоти" в епігастрії. Про яке ускладнення йдеться?

- A.** Стеноз пілоруса
- B.** Пенетрація виразки шлунка
- C.** Функціональний спазм воротаря
- D.** Стороннє тіло шлунка (безоар)
- E.** Малігнізація виразки шлунка

138. Пацієнтка 40-ка років хворіє на фіброміому матки. Протягом останніх 10 років зазначає тривалі рясні менструації. Скарги на слабкість, серцебиття, задишку під час фізичного навантаження, зниження працездатності. Об'єктивно: шкіра бліда, суха, спостерігаються ламкість нігтів, зниження сили м'язів, атрофія сосочків язика. Частота серцевих скорочень - 96/хв. Систолічний шум на верхівці серця. Еритроцити - $2,6 \cdot 10^{12}$ /л, Нb- 70 г/л, КП- 0,7, ретикулоцити - 1,2, лейкоцити - $4,6 \cdot 10^9$ /л, тромбоцити - $170 \cdot 10^9$ /л. Яке захворювання може бути у пацієнтки?

- A.** Хронічна постгеморагічна анемія
- B.** Гіпопластична анемія
- C.** Таласемія
- D.** Залізодефіцитна анемія
- E.** Гостра анемія

139. Хворий 39-ти років скаржиться на запаморочення, швидку втомлюваність. Три доби тому прооперований з приводу активної виразки дванадцятипалої кишки, ускладненої кровотечею. Операція - вшивання кровоточивої виразки. Об'єктивно: шкірні покриви бліді. Артеріальний тиск - 100/60 мм рт.ст., пульс - 98/хв. В крові: еритроцити - $2,8 \cdot 10^{12}$ /л, Нb- 76 г/л, КП- 0,8, ретикулоцити - 8%, тромбоцити - $320 \cdot 10^9$ /л, лейкоцити - 9,0 Г/л, швидкість осідання еритроцитів - 20 мм/год. Який найбільш імовірний діагноз?

- A.** Гостра постгеморагічна анемія
- B.** Гіпопластична анемія
- C.** Нейроциркуляторна дистонія
- D.** Гемолітична анемія
- E.** B_{12} -дефіцитна анемія

140. У електрозварювальника зі стажем роботи 15 років під час медичного огляду виявлено сухі хрипи в нижніх відділах легень. На рентгенограмі спостерігаються дифузні вузлики розміром 3-4 мм в середніх і нижніх відділах легень. Яке захворювання можна припустити?

- A.** Металоконіоз
- B.** Силікоз
- C.** Силікатоз
- D.** Карбоконіоз
- E.** Бронхіт

141. Чоловік 65-ти років скаржиться на задишку інспіраторного характеру. Хворіє на ІХС 15 років. Артеріальний тиск - 150/90 мм рт.ст., частота серцевих скорочень - 52/хв. Тони серця глухі, акцент II тону над легеневою артерією. У легенях: дрібноміхурцеві хрипи у нижніх відділах. ЕКГ: патологічний Q у III, aVF відвіденнях без динаміки. ЕхоКГ: дилатація лівих відділів, фракція викиду лівого шлуночка - 35%. Що лежить у основі гемодінамічних розладів у хворого?

- A.** Систолічна дисфункція
- B.** Діастолічна дисфункція
- C.** Систоло-діастолічна дисфункція
- D.** Метаболічна дисфункція
- E.** Порушення периферичного опору

142. Хворий 62-х років випадково намацав у себе в лівій підключичній ямці щільний, розміром трохи більший за горошину, рухливий, не спаяний зі шкірою вузлик. При розпитуванні з'ясувалося, що за останні 6 місяців він схуд на 12 кг. Зазначає слабкість, зменшення працездатності, зниження апетиту. Яке дослідження є першочерговим для встановлення діагнозу?

- A.** ЕФГДС
- B.** Пункція лімфатичного вузла
- C.** Стернальна пункція
- D.** Рентгенографія органів грудної клітки
- E.** УЗД органів черевної порожнини

143. Хворий 25-ти років спостерігається у гематолога з приводу гемофілії А. Після падіння з турніка виник гострий гемартроз колінного суглоба. Об'єктивно: правий колінний суглоб різко збільшений в об'ємі, шкіра над ним гіперемована. Час кровотечі за Дьюком - 3 хвилини, час осідання крові за Лі-Уайтом - 20 хвилин. Який препарат найбільш ефективний для лікування даного хворого?

- A.** Рекombінантний VIII фактор
- B.** Рекombінантний X фактор
- C.** Тромбоконтрат
- D.** Амбен
- E.** Амінокапронова кислота

144. Хвора захворіла гостро, через 2 дні після повернення із поїздки до Нігерії. Скарги на часті рідкі випорожнення у вигляді "рисового відвару"; нестримне блювання, судоми в м'язах. Об'єктивно: температура тіла - 35,0°C, пульс - 120/хв., артеріальний тиск - 50/30 мм рт.ст. Риси обличчя загострені, темні кола під очима. Живіт безболісний. Який діагноз найбільш ймовірний?

- A.** Холера
- B.** Харчова токсикоінфекція
- C.** Малярія
- D.** Геморагічна гарячка
- E.** Сальмонельоз

145. Після ускладнених пологів у немовляти виник параліч правої руки, м'язовий тонус знижений, рефлекс не викликаються. Яке ускладнення виникло у немовляти?

- A.** Плексит правого плечового сплетіння
- B.** Шийна радикулопатія
- C.** Вроджена вада розвитку
- D.** Дитячий церебральний параліч
- E.** Сирингомієлія

146. Хвора 48-ми років скаржиться на біль та слабкість у м'язах шиї, верхніх та нижніх кінцівок, лихоманку. Хворіє близько 2-х років. Об'єктивно: температура тіла - 37,8°C. Периорбітально бузково-рожевий колір шкіри. При пальпації м'язів верхніх та нижніх кінцівок болючість та ущільнення. Зниження сили м'язів кінцівок. У крові швидкість осідання еритроцитів - 45 мм/год. Для верифікації діагнозу найбільш доцільно виконати:

- A.** Дослідження біоптату м'язів
- B.** Визначення рівня креатинфосфокінази крові
- C.** Визначення антитіл до нативної ДНК
- D.** Дослідження мікроциркуляції
- E.** Дослідження рівню імуноглобулінів

147. Хлопчику 12 років. Протягом року у дитини періодично виникають напади болю в навколупупкової ділянці та епігастрії, нудота, зниження апетиту, метеоризм, рідкі випорожнення. Пальпаторно: болючість в епігастрії, панкреатичній точці Дежардена, холедохопанкреатичній зоні Шоффара, позитивний симптом Мейо-Робсона. Рівень амілази крові та сечі підвищений, хлориди поту - 17 ммоль/л. УЗД підшлункової залози: підвищення ехогенності, розширення панкреатичної протоки. Яким буде діагноз?

- A.** Хронічний панкреатит
- B.** Виразкова хвороба дванадцятипалої кишки
- C.** Функціональна діарея
- D.** Хронічний холецистит
- E.** Муковісцидоз

148. Хворий 68-ми років звернувся до урологічної клініки зі скаргами на поклики до сечопуску, відсутність сечі протягом останніх 10 годин. Об'єктивно: над лобком пальпується болючий утвір, верхній край якого сягає пупка, в ході ректального дослідження передміхурова залоза збільшена, безболісна, щільної консистенції. Додаткове дослідження виявило рівень простатспецифічного антигену в крові - 3,2 нг/мл. Який найбільш ймовірний діагноз?

- A.** Доброякісна гіперплазія передміхурової залози, гостра затримка сечі
- B.** Рак передміхурової залози, гостра затримка сечі
- C.** Хронічний парапроктит, гостра затримка сечі
- D.** Доброякісна гіперплазія передміхурової залози, хронічна затримка сечі
- E.** Склероз передміхурової залози, гостра затримка сечі

149. Хвора на цукровий діабет 64-х років лікувалася метформіном. У зв'язку з підвищеним артеріальним тиском приймала сечогінні. Поступово ефективність діуретика знизилася, з'явилися нудота, блювання. Контакт з хворою утруднений. Шкіра суха. Запах ацетону відсутній. Артеріальний тиск - 180/100 мм рт.ст. Тони серця глухі. Пульс - 98/хв. Дихання везикулярне. Живіт болючий в епігастрії. Печінка +4 см. Глюкоза крові - 48 ммоль/л, Na - 156 ммоль/л, K - 5,2 ммоль/л, сечовина - 15 ммоль/л. З якого фармакологічного підходу слід починати?

- A.** Невідкладна гідратація хворої
- B.** Корекція вмісту Na^+ у крові
- C.** Призначення бікарбонату натрію
- D.** Корекція артеріального тиску за допомогою сульфату натрію
- E.** Перевести хвору на лікування протамінін-цинк інсуліном

150. Дівчинка 14-ти років під час забору крові втратила свідомість. Напередодні скаржилася на головний біль. Шкіра бліда. Частота дихання - 20/хв., частота серцевих скорочень - 80/хв., артеріальний тиск - 90/60 мм рт.ст. Живіт м'який. Менінгеальні симптоми відсутні. Який попередній діагноз?

- A.** Непритомність
- B.** Колапс
- C.** Гостра лівошлуночкова недостатність
- D.** Епілепсія
- E.** Дихальна недостатність

151. Хворий 39-ти років скаржиться на підвищення температури тіла до $41^{\circ}C$, головний біль, слабкість. Захворів гостро, на 5-й день захворювання з'явився розеолезно-петехіальний висип на бічній поверхні грудної клітки, спини. РЗК з рикетсіями Провачека - 1:640, IgM- 89%. Який найбільш імовірний діагноз?

- A.** Висипний тиф
- B.** Ентеровірусна інфекція
- C.** Хвороба Брілла
- D.** Черевний тиф
- E.** Грип

152. У хворого 26-ти років півгодини тому після прийому амінопеніциліну з приводу гострого бронхіту з'явилися задишка мі-

шаного характеру, сухий кашель, свербіння шкіри. Об'єктивно: набряк та почервоніння шкіри в ділянці орбіти, дихання свистяче, пульс - 114/хв., артеріальний тиск - 90/60 мм рт.ст. Препаратом невідкладної допомоги буде:

- A.** Преднізолон
- B.** Еуфілін
- C.** Димедрол
- D.** Активоване вугілля
- E.** Гепарин

153. У хворого 18-ти років артеріальний тиск - 120/70 мм рт.ст. В ІІІ міжребер'ї зліва від краю грудини систолічне тремтіння. Ліва межа серця зміщена на 1 см назовні. У ІІ-ІІІ міжребер'ях зліва систоло-діастолічний шум, який посилюється під час систоли, акцент ІІ тону. Який діагноз є найбільш імовірним?

- A.** Відкрита артеріальна протока
- B.** Коарктація аорти
- C.** Дефект міжшлуночкової перегородки
- D.** Дефект міжпередсердної перегородки
- E.** -

154. У породіллі через 3 тижні після пологів підвищилася температура тіла до $38^{\circ}C$, з'явилися остуда, слабкість та біль в лівій молочній залозі. Молочна залоза збільшена, нагрудла, болюча при пальпації; розм'якшення та флюктуації в ділянці інфільтрату немає. В крові - помірний лейкоцитоз. Який найбільш імовірний діагноз?

- A.** Серозний мастит
- B.** Лактостаз
- C.** Абсцедивний мастит
- D.** Мастопатія
- E.** Гангренозний мастит

155. У жінки 28-ми років на 7-му добу після пологів з'явилися скарги на біль у правій молочній залозі, підвищення температури тіла до $39^{\circ}C$, остуда, погіршення загального стану. Під час огляду визначається інфільтрат у верхньозовнішньому квадранті молочної залози з ділянкою розм'якшення. Якою буде тактика лікаря?

- A.** Хірургічне лікування
- B.** Антибактеріальна терапія
- C.** Припинення лактації
- D.** Динамічне спостереження
- E.** Фізіотерапевтичне лікування

156. В місті N проводилося вивчення захворюваності на інфаркт міокарда за попередні роки (з 2009 по 2013 роки). Який вид епідеміологічного дослідження був використаний?

- A.** Ретроспективний
- B.** Експериментальний
- C.** Проспективний
- D.** Описовий
- E.** Аналітичний

157. Хвора 52-х років впродовж 2-х років спостерігає збільшення правої молочної залози. Протягом останніх 3-х місяців з'явилося почервоніння шкіри цієї молочної залози. У правій аксілярній ділянці пальпується туго-еластичної консистенції лімфовузол розміром до 1,5 см. Права молочна залоза збільшена у розмірах, шкіра її гіперемована, симптом лимонної шкірки, сосок втягнутий. Яке захворювання найбільш імовірно у даному випадку?

- A.** Рак молочної залози
- B.** Мастит
- C.** Фібroadенома молочної залози
- D.** Пахвовий лімфаденіт
- E.** Мастопатія

158. У хворой 49-ти років скарги на стискання у ділянці серця, слабкість, акроціаноз, розширення підшкірних вен, асцит, набряки ніг, пульсацію вен шиї. ЦВТ- 200 мм вод.ст., пульс слабкого наповнення - 100/хв., тони серця приглушені, шуму немає. Рентгенологічно: маленьке із чіткими контурами серце, вапняні відкладення у порожнині перикарду. Який найбільш імовірний діагноз?

- A.** Стискальний (констриктивний) перикардит
- B.** Випітний перикардит
- C.** Міокардит
- D.** Мітральний стеноз
- E.** Лівобічна пневмонія

159. Хвора 52-х років скаржиться на періодичний нападopodobний біль у правій поперековій ділянці, який віддає у пахвинну ділянку і внутрішню поверхню правого стегна, порушення сечовиділення, яке супроводжується різями і домішками крові у сечі. У сечі: питома вага - 1014, білок - 0,078 г/л, еритроцити - 1/2 поля зору, лейкоцити - 5-7 в полі зору, велика кількість кристалів сечової кислоти. Вкажіть найбільш імовірний попередній діагноз:

- A.** Сечокам'яна хвороба
- B.** Хронічний пієлонефрит
- C.** Гострий гломерулонефрит
- D.** Новоутворення нирки
- E.** Гострий цистит

160. Пацієнтка 20-ти років звернулася до лікаря жіночої консультації зі скаргами на відсутність менструацій протягом 7-ми місяців. З анамнезу: в ранньому віці хворіла на дитячі інфекції й ангіни, менархе з 13-ти років, місячні регулярні, менструальний цикл 28 днів, менструація триває 5-6 днів, безболісна. 7 місяців тому перенесла стрес.

В ході гінекологічного огляду змін з боку матки і додатків не виявлено. Який найбільш імовірний діагноз?

- A.** Вторинна аменорея
- B.** Первинна аменорея
- C.** Альгодисменорея
- D.** Олігоменорея
- E.** Несправжня аменорея

161. Дитині 8 років, скарг немає, активна. Загальний стан не порушений. Помірний систолічний шум з максимальним звучанням в III міжреберному проміжку зліва від грудини, який не змінюється при диханні, роздвоєння другого тону. Який діагноз найбільш імовірний?

- A.** Дефект міжпередсердної перегородки
- B.** Дефект міжшлуночкової перегородки
- C.** Недостатність трикуспідального клапану
- D.** Відкрита артеріальна протока
- E.** Пролапс мітрального клапану

162. В ході профогляду встановлено: у жінки 23-х років вагітностей не було. При бімануальному обстеженні виявлено: тіло матки нормальних розмірів, на передній стінці - щільне округле утворення на ніжці, пов'язане з маткою, розмірами в діаметрі до 6-ти см, неbolюче, додатки без особливостей. За допомогою УЗД підтверджено діагноз субсерозної міоми матки. Який метод лікування слід запропонувати?

- A.** Консервативна міомектомія
- B.** Ампутація матки
- C.** Дефундація матки
- D.** Екстирпація матки
- E.** Висока надпівхова ампутація матки

163. Сімейний лікар протягом останніх трьох років спостерігає зростання захворюваності на дифтерію серед населення, яке він обслуговує. Які лікувально-профілактичні заходи необхідно провести, щоб зменшити захворюваність дифтерією на дільниці?

- A.** Виконати щеплення населення проти дифтерії
- B.** Виконати госпіталізацію хворих на дифтерію
- C.** Виконати дизенфекцію в осередку та облік контактних осіб
- D.** Виявити носіїв і провести для них курс лікування
- E.** Провести біцилінопрофілактику на дільниці

164. Дитині 1 рік, госпіталізована на 4-й день хвороби зі скаргами на підвищення температури тіла до 39°C, задишку. Об'єктивно: ціаноз носогубного трикутника, при аускультатії легень справа дихання різко ослаблене, вологі крепитуючі хрипи. Стандартна антибактеріальна терапія впродовж перших трьох днів лікування не-

ефективна. Припущено стафілококову етіологію пневмонії. Яка антибактеріальна терапія найдоцільніша у даному випадку?

- A.** Ванкоміцин
- B.** Пеніцилін
- C.** Ампіцилін
- D.** Еритроміцин
- E.** Азитроміцин

165. Хлопчик 10-ти років надійшов до відділення політравми після тупої травми грудної клітки в результаті падіння з велосипеда. При надходженні артеріальний тиск - 110/80 мм рт.ст., пульс - 96/хв. Рентгенограма грудної клітки необтяжена. На ехокардіограмі виявлена вільна рідина у порожнині перикарду, в кількості до 100 мілілітрів. Через годину після надходження почали наростати ознаки серцевої недостатності: набрякання шийних вен, зниження артеріального тиску до 90/70 мм рт.ст., прискорення пульсу до 120/хв. Аускультативно серцеві тони ледве чутні. Якою повинна бути першочергова лікарська тактика?

- A.** Пункція перикарду
- B.** Серцеві глікозиди в/в
- C.** Постійна оксигенотерапія
- D.** Діуретики в/в
- E.** Антибіотики в/в

166. Жінка 38-ми років скаржиться на сверблячий висип на шкірі, який з'явився через день після прийому анальгетика. Об'єктивно: загальний стан хворої середньої тяжкості, на шкірі обличчя, тулуба й кінцівок рясний уртикарний висип, який місцями зливається. Який лікарський засіб слід призначити хворій в першу чергу?

- A.** Преднізолон
- B.** Ентеросгель
- C.** Реосорбілакт
- D.** Розчин хлористого кальцію
- E.** Тавегіл

167. Хвора 35-ти років скаржиться на виражену загальну слабкість, пожелтіння склер, важкість у правому підребер'ї, періодичну лихоманку, біль в суглобах, кровоточивість ясен. В крові: АлАТ- 1,98 ммоль/г.л, АсАТ- 2,5 ммоль/г.л, загальний білірубін - 105 мкмоль/л, прямих - 65 мкмоль/л, АНА у титрі 1:160, антитіла до гладеньких м'язів у титрі 1:40, збільшення IgG у 2 рази. НВВ-ДНК(-), НСВ-РНК(-). Який попередній діагноз?

- A.** Аутоімунний гепатит
- B.** Системний червоний вовчак
- C.** Хвороба Жильбера
- D.** Вірусний гепатит В
- E.** Хвороба Вільсона-Коновалова

168. Жінка 45-ти років скаржиться на колькоподібний біль у правому підребер'ї, що виникає після вживання жирної їжі, фі-

зичного навантаження, іррадіює в праву лопатку та праве плече, зменшується при прийомі спазмолітиків. Хворіє впродовж року, періодично зазначає пожелтіння склер під час нападів болю. Який метод обстеження слід призначити в першу чергу для встановлення діагнозу?

- A.** Ультрасонографію
- B.** Комп'ютерну томографію
- C.** Рентгенографію органів черевної порожнини
- D.** Дуоденальне зондування
- E.** Фіброгастродуоденоскопію

169. Потерпілий 40-ка років зазнав ножового поранення під праву лопатку. Об'єктивно: шкіра звичайного кольору, пульс - 96/хв., ритмічний, дихання везикулярне з обох боків, частота дихання - 20/хв., артеріальний тиск - 130/90 мм рт.ст. На спині рана - 4,0x0,5 см, кровить. На оглядовій рентгенограмі патології не виявлено. Якою буде тактика?

- A.** Первинна хірургічна обробка рани
- B.** Пункція плевральної порожнини
- C.** Торакоцентез
- D.** Торакоскопія
- E.** Торакотомія

170. Хвора 35-ти років скаржиться на нездужання, лихоманку, біль у горлі та в ділянці шиї з іррадіацією в нижню щелепу. Все це протягом 7 днів супроводжувалося підвищеною знервованістю, пітливістю, втратою ваги. Щитоподібна залоза помірно збільшена і обмежено болюча під час пальпації. В ході обстеження виявлені дані, що відповідають тиреотоксикозу. В крові швидкість осідання еритроцитів - 64 мм/год. Діагностовано підгострий тиреоїдит. Причиною тиреотоксикозу при підгострому тиреоїдиті є:

- A.** Руїнування тиреоцитів і вихід вмісту фолікулів в кров'яне русло
- B.** Вироблення антитіл до рецепторів ТТГ
- C.** Гіперпродукція ТТГ у відповідь на запальні зміни в щитоподібній залозі
- D.** Компенсаторна гіперфункція щитоподібної залози у відповідь на запальні зміни
- E.** Гіперпродукція тиреоїдних гормонів щитоподібною залозою

171. У породіллі на 6-ту добу підвищилася температура тіла до 38°C, з'явилися лихоманка, слабкість. Під час огляду права молочна залоза збільшена в об'ємі за рахунок інфільтрату без чітких контурів у верхньому квадранті, болюча під час пальпації. Який імовірний діагноз?

- A.** Інфільтративний мастит
- B.** Гнійний мастит
- C.** Флегмонозний мастит
- D.** Гангренозний мастит
- E.** Лактостаз

172. Хвора 42-х років скаржиться на виражену слабкість, значне схуднення, посилене випадіння волосся, кровоточивість ясен, порушення менструального циклу, біль в кістках та м'язах, здуття живота, бурчання, випорожнення 5-10 раз на добу. Кал рідкий, смердючий. Хворіє з дитинства. Об'єктивно: язик вологий, сосочки згладжені, живіт помірно здутий, більше навколо пупка. Дані копрограми: виявлено багато жирних кислот, сполучнотканинні волокна, клітковина. Який діагноз у хворої?

- A.** Хронічний ентерит
- B.** Хронічний коліт
- C.** Хвороба Кона
- D.** Хвороба Уіпла
- E.** Неспецифічний виразковий коліт

173. Роділля 32-х років у I періоді пологів з переймами середньої сили. Дана вагітність четверта, дві попередні закінчилися медичним абортom, третя - кесаревим розтинom через передлежання плаценти. Раптом у роділлі з'явився сильний біль в животі, слабкість, артеріальний тиск знизився до 80/50 мм рт.ст. З піхви з'явилися помірні кров'янисті виділення. Серцебиття плода не прослуховується, дрібні частини визначаються ліворуч від середньої лінії живота. Родова діяльність припинилася. Який найбільш імовірний діагноз?

- A.** Розрив матки, що здійснився
- B.** Загроза розриву матки. Дистрес плода
- C.** Відшарування нормально розташованої плаценти
- D.** Клінічно вузький таз
- E.** Дискоординована пологова діяльність

174. Хворий 57-ми років скаржиться на відчуття сухості, болючість під час ковтання, частий настирливий кашель, голос хрипкий. Хвороба розвинулася раптово. В ході ларингоскопії - слизова оболонка гортані гіперемована, голосові складки набрякли, в просвіті гортані в'язкий секрет. Який найбільш імовірний діагноз?

- A.** Гострий ларингіт
- B.** Гострий стенозувальний ларинготрахеїт
- C.** Бронхіальна астма
- D.** Флегмонозний ларингіт
- E.** Дифтерія гортані

175. Хворий 42-х років зі скаргами на гострий біль в епігастральній ділянці, що почався раптово на тлі повного здоров'я, та підвищення температури тіла до $38,5^{\circ}\text{C}$, з позитивним симптомом Щоткіна-Блюмберга, потребує хірургічної медичної допомоги. Який вид хірургічної допомоги за часом може бути наданий хворому?

- A.** Екстрена (невідкладна)
- B.** Екстрена (невідкладна) або відтермінована
- C.** Планова
- D.** Відтермінована або планова
- E.** Екстрена (невідкладна) або планова

176. У хворого, оперованого з приводу гострого парапроктиту, протягом 5-ти діб на тлі комплексної терапії, при позитивній динаміці місцевого перебігу захворювання, спостерігаються остуди, гіпертермія, тахікардія, ейфорія. Лікар припустив, що у хворого розвинувся сепсис. Яке дослідження може підтвердити діагноз?

- A.** Посів крові на наявність збудника
- B.** Рентгенографія легень
- C.** Ультразвукове дослідження печінки
- D.** Визначення ступеню мікробної контамінації рани
- E.** Визначення рівня молекул середньої маси

177. У породіллі 25-ти років відбулися пологи II, термінові, нормальні. 3-я доба післяпологового періоду. Температура тіла - $36,8^{\circ}\text{C}$, пульс - 72/хв., артеріальний тиск - 120/80 мм рт.ст. Молочні залози помірно нагрудлі, соски чисті. Живіт м'який, безболісний, дно матки на 3 поперечні пальця нижче від пупка. Лохії кров'янисті, помірні. Який імовірний діагноз?

- A.** Фізіологічний перебіг післяпологового періоду
- B.** Субінволюція матки
- C.** Післяпологовий метроендометрит
- D.** Залишки плацентарної тканини після пологів
- E.** Лактостаз

178. В ході обстеження дитини 5-ти років зі скаргами на постійний кашель з виділенням гнійного мокротиння та вологі хрипи справа у задньонижніх відділах виявлено: гнійний ендобронхіт II-III ступеню, переважно справа, хлориди поту - 36 ммоль/л, на КТ - циліндричні бронхоектази в S9 та S10. Запропонуйте оптимальний метод лікування даної дитини:

- A.** Видалення уражених сегментів
- B.** Кінезотерапія
- C.** Генно-інженерна терапія
- D.** Лаваж бронхіального дерева
- E.** Тривала антибіотикотерапія

179. Мати дитини 1-го року скаржиться на постійний нав'язливий, частий, малопродуктивний кашель, іноді до блювання. Під час об'єктивного дослідження у пацієнта спостерігається прискорене дихання, помірне втягнення нижніх міжреберних м'язів, збільшення передньозаднього розміру грудної клітки. Під час респіраторних інфекцій з'являється бронхообструкція. У періоді новонародженості переніс меконі-

альний ілеус. Оберіть першочергове обстеження:

- A.** Дослідження хлоридів поту
- B.** Дослідження на хламідії та мікоплазму
- C.** Рентгенографія органів грудної клітки
- D.** КТ легень
- E.** Генетичне тестування

180. Хворий 55-ти років скаржиться на постійний біль у попереку, кістках тазу, загальну слабкість, пітливість, схуднення. Має апетит, хворіє протягом 6 місяців. Родосліження кісток тазу: виражений остеопороз, множинні округлі деструкції до 1 см в діаметрі з чіткими контурами. Аналіз крові: еритроцити - $2,7 \cdot 10^{12}/л$, швидкість осідання еритроцитів - 70 мм/год, тромбоцити - $120 \cdot 10^9/л$, загальний білок - 110 г/л. У сечі: білок - 7 г/л. Який попередній діагноз?

- A.** Мієломна хвороба
- B.** Хвороба Бехтерева
- C.** Хронічний попереково-крижовий радикуліт
- D.** Рак шлунку з метастазами
- E.** Хронічний гломерулонефрит, нефротичний синдром

181. Хвора 25-ти років скаржиться на наявність декількох щільних, болючих вузлів у правій паховій ділянці, підвищення температури тіла до $38^{\circ}C$, загальну слабкість. Хворіє 3 доби. Локально: в правій паховій області є три вузлоподібних утворення, які підвищуються над поверхнею шкіри, розмірами від 0,5 см до 1,5 см в діаметрі, різко болючі при пальпації, з чіткими контурами, шкіра над ними багрово-синюшного відтінку, підняття верхньої кінцівки обмежено через біль. Поставте діагноз:

- A.** Гнійний гідраденіт
- B.** Абсцес
- C.** Карбункул
- D.** Фурункул
- E.** Гнійний лімфаденіт

182. До невропатолога звернувся хворий 54-х років зі скаргами на тремор рук, головний біль, металевий присмак у роті, безсоння, підсилення слиновиділення. З анамнезу відомо, що він більше 10 років працює на заводі люмінесцентних ламп. Яким буде ваш діагноз?

- A.** Хронічна інтоксикація ртуттю
- B.** Хронічна інтоксикація свинцем
- C.** Хронічна інтоксикація нітрофарбами
- D.** Інтоксикація марганцем
- E.** Інтоксикація бензолом

183. Хлопчику 2 роки, маса тіла - 9,0 кг, зріст - 80 см, обвід голови - 45 см. Значення маси тіла, зросту, обводу голови перебувають між "2" та "3" стандартними відхиленнями. Визначте рівень фізичного розвитку дитини:

- A.** Низький
- B.** Дуже низький
- C.** Середній
- D.** Високий
- E.** Дуже високий

184. Пацієнтка 26-ти років скаржиться на дратівливість, плаксивість, головний біль, нагубання та болючість молочних залоз. Симптоми виникають за 5-6 днів до менструації та зникають в перший день. Вагінально: матка та придатки без змін. Який найбільш імовірний діагноз?

- A.** Передменструальний синдром
- B.** Альгодисменорея
- C.** Невроз
- D.** Генітальний ендометріоз
- E.** Мастопатія

185. Бригада екстреної медичної допомоги доставила пацієнта з гострим інфарктом міокарду до обласного кардіологічного центру, де було виконано кардіохірургічне втручання. В межах якого виду медичної допомоги були надані вказані медичні послуги?

- A.** Високоспеціалізована медична допомога
- B.** Екстрена медична допомога
- C.** Кваліфікована медична допомога
- D.** Спеціалізована медична допомога
- E.** Паліативна медична допомога

186. Пацієнт 67-ми років хворіє на ІХС, стабільну стенокардію напруги протягом 6 років. Об'єктивно: загальний стан задовільний. Частота дихання - 16/хв. В легенях в нижніх відділах застійні хрипи. ЕКГ: миготлива аритмія, гіпертрофія та перенавантаження ЛШ, без вогнищевих змін. Частота серцевих скорочень - 96/хв., артеріальний тиск - 156/92 мм рт.ст. Печінка +2,0 см. Помірні набряки на гомілкях. Показники: тропонін Т - 0,08 нг/мл, глюкоза натще - 7,2 ммоль/л. Який рекомендований рівень МНВ (міжнародного нормалізованого відношення) в крові для профілактики тромбоемболічних ускладнень?

- A.** 2,0-3,0
- B.** 1,0-1,5
- C.** 1,0-2,0
- D.** 0,8-1,2
- E.** 1,2-1,5

187. У хворого в ході обстеження з приводу болю в поперековій ділянці, періодичного підвищення артеріального тиску виявлено: при УЗД права нирка - 7,3x3,2 см, товщина паренхіми - 0,6 см. Структура нирки не змінена. На ексреторних урограмах права нирка зменшена у розмірах, ЧМС не змінена, функція нирки не зменшена. Патологій з боку лівої нирки не знайдено. Який найбільш імовірний діагноз?

- A.** Гіпоплазія правої нирки
- B.** Подвоєння правої нирки
- C.** Рак правої нирки
- D.** Солітарна кіста правої нирки
- E.** Аплазія правої нирки

188. Дільничний педіатр оглянув 1-місячну дитину, яка народилася від I-ї фізіологічної вагітності, в ході нормальних пологів, з масою - 3 400 г. Перебуває на грудному вигодовуванні, за 1-й місяць набрала 750 г. Лікар призначив специфічну профілактику рахіту. Який препарат він обрав?

- A.** 0,125% розчин холекальциферолу
- B.** 0,125% розчин ергокальциферолу
- C.** 0,0625% розчин ергокальциферолу
- D.** 3,44% розчин ретинолу ацетату
- E.** 5% розчин токоферолу ацетату

189. Роділля прийнято на треті пологи в II періоді. Зріст - 172 см, маса - 67 кг. В анамнезі двоє нормальних пологів, три артіфіціальних аборти. Народила хлопчика вагою - 3600,0 г. Через 15 хвилин після народження плода розпочалася кровотеча, досягла 380 мл і не припиняється. Ознак відшарування плаценти немає. Яким буде діагноз?

- A.** Пологи треті, термінові, кровотеча в III періоді пологів
- B.** Пологи треті, термінові, кровотеча в II періоді пологів
- C.** Пологи треті, кровотеча у ранньому післяпологовому періоді
- D.** Пологи треті, кровотеча у пізньому післяпологовому періоді
- E.** Пологи треті, фізіологічний перебіг III періоду

190. Хворий 36-ти років звернувся до сімейного лікаря зі скаргами на задишку, пришвидшене серцебиття, швидку втому, кровохаркання. Об'єктивно: на щоках рум'янець із ціанотичним відтінком. Під час аускультатії: над верхівкою серця посилений I тон, акцент II тону над легеневою артерією, пресистоличний шум над верхівкою; частота серцевих скорочень - 80/хв., ритм регулярний, артеріальний тиск - 100/60 мм рт.ст. Лікар направив хворого на ехокардіографічне дослідження. Яким буде попередній діагноз?

- A.** Мітральний стеноз
- B.** Мітральна вада з переважанням стенозу
- C.** Вроджена вада серця
- D.** Аортальна недостатність
- E.** Трикуспідальна недостатність

191. Хвора 53-х років скаржиться на гострий біль в правому підребер'ї, який виник через 2 години після вечері, нудоту, блювання жовцю. Хворіє 18 годин. Хвора неспокійна, метушиться в ліжку. Пульс - 98/хв., язик обкладений білими нашаруваннями, вологий. Температура тіла - 38,2°C.

Під час огляду: права половина відстає в акті дихання, пальпаторно в правому підребер'ї напруження м'язів, болючість. Позитивні френікус-симптом та симптом Грекова-Ортнера. Симптоми подразнення очеревини негативні. Поставте діагноз:

- A.** Гострий холецистит
- B.** Гострий панкреатит
- C.** Гострий перитоніт
- D.** Гострий апендицит
- E.** Кишкова непрохідність

192. Хворий 38-ми років, водій автобуса, у робочий час внаслідок автоаварії отримав важку травму спинного мозку (є акт про нещасний випадок на виробництві). В результаті цього його визнано інвалідом першої групи. Визначити причину інвалідності:

- A.** Трудове каліцтво
- B.** Загальне захворювання
- C.** Професійне захворювання
- D.** Важкість травми
- E.** Дорожньо-транспортна пригода

193. Сімейний лікар, що працює в сімейній амбулаторії, має на обслуговуванні родину з онкохворим пацієнтом. В період епідемії грипу всі члени родини захворіли, а в пацієнта грип ускладнився пневмонією; виникла необхідність постійної систематичної терапії та знеболення. Яке рішення повинен прийняти сімейний лікар?

- A.** Направити пацієнта до паліативного відділення лікарні або до хоспісу
- B.** Направити пацієнта до інфекційного відділення лікарні
- C.** Організувати домашній стаціонар
- D.** Викликати лікаря-інфекціоніста для консультації
- E.** Призначити пацієнтові вакцинацію

194. У хворого 56-ти років в ході ультразвукового обстеження встановлена наявність вегетацій на штучному мітральному клапані, який було імплантовано 3 роки тому, та підклапанних структурах з ознаками деструкції вегетацій та розвитку недостатності штучного клапану. Яке лікування показано хворому?

- A.** Оперативне (репротезування)
- B.** Призначення вазодиліляторів
- C.** Подальше спостереження
- D.** Імплантація штучного водія ритму
- E.** Обмеження фізичного навантаження

195. Хвора скаржиться на схуднення, біль в нижній частині живота, випорожнення з домішками слизу та крові до 15 разів на добу. Під час фіброколоноскопії в ділянці сигмовидної кишки виявлені локальні псевдополіпозні розростання, пласкі поверхневі виразкові ділянки неправильної форми, що не зливаються, вкриті слизом

та фібрином; контактна кровоточивість. Який діагноз найбільш імовірний?

- A.** Неспецифічний виразковий коліт
- B.** Псевдомембранозний коліт
- C.** Синдром подразненої кишки
- D.** Хвороба Крона
- E.** Поліпоз кишківника

196. Хворий 45-ти років скаржиться на нічні напади ядухи до 2-4 разів на місяць, відчуття експіраторної задишки під час фізичного навантаження. В анамнезі - сезонний поліноз впродовж 20-ти років. При проведенні спірометрії отримані наступні дані: ОФВ1 - 62%, ФЖЄЛ - 70% від належних. Зворотність бронхообструкції - 17,9%. Які препарати для базисної терапії необхідно призначити даному хворому?

- A.** Інгаляційні глюкокортикоїди
- B.** Системні глюкокортикоїди
- C.** Кромони
- D.** Модифікатори лейкотрієнів
- E.** Бронхолітики короткої дії

197. У хворої 32-х років після переохолодження розвинулися біль у нижніх відділах живота, часте та болісне сечовипускання, субфебрильна температура тіла. В аналізі сечі: білок - 0,3 г/л, лейкоцити в полі зору, еритроцити - 12-15 в полі зору. Яке захворювання можна припустити?

- A.** Гострий цистит
- B.** Гострий аднексит
- C.** Позаматкова вагітність
- D.** Гострий апендицит
- E.** Гострий пієлонефрит

198. Хворий 38-ми років скаржиться на біль у горлі, задуху. Захворів після вживання холодного молока. Дихання шумне, частота дихальних рухів - 28/хв., температура тіла - 39°C. Непряма ларингоскопія: набряк та

гіперемія надгортанника, голосову щілину не видно. Який терміновий хірургічний захід необхідно вжити?

- A.** Трахеостомія
- B.** Конікотомія
- C.** Інтубація
- D.** Штучне дихання
- E.** Пункція трахеї

199. Хворий 70-ти років звернувся зі скаргами на блювоту з'їденим, схуднення, відсутність апетиту. При огляді тургор шкіри знижений, в лівій надключичній ділянці щільний лімфовузол діаметром 1 см. При пальпації живота визначається перерозтягнутий шлунок, в епігастрії пальпується пухлиноподібне утворення. Яка патологія зумовлює таку картину?

- A.** Рак шлунка
- B.** Виразкова хвороба шлунка
- C.** Гастрит
- D.** Панкреатит
- E.** Дуоденальна виразка

200. Під час падіння літака на авіашоу серед потерпілих виявилися дорослі та діти з механічними, термічними та комбінованими ураженнями. Всі були у стані психічного стресу. На полі в перші хвилини після катастрофи перебували лише дві бригади швидкої допомоги, інші бригади під'їжджали до автомобільної стоянки. Якій категорії постраждалих в першу чергу слід було надати першу медичну допомогу?

- A.** Дітям незалежно від важкості стану
- B.** Особам похилого віку у важкому стані
- C.** Дітям у важкому стані
- D.** Особам незалежно від віку у важкому стані
- E.** Особам похилого віку незалежно від стану

НАВЧАЛЬНЕ ВИДАННЯ

Центр тестування професійної компетентності фахівців з вищою освітою напрямів підготовки “Медицина” і “Фармація”.

ЗБІРНИК ТЕСТОВИХ ЗАВДАНЬ ДЛЯ ЛІЦЕНЗІЙНОГО ІСПИТУ: КРОК 2. ЗАГАЛЬНА ЛІКАРСЬКА ПІДГОТОВКА.

Київ. Центр тестування професійної компетентності фахівців з вищою освітою напрямів підготовки “Медицина” і “Фармація”.
(Українською та російською мовами).

Підписано до друку 04.04/№165. Формат 60x84 1/8
Папір офсет. Гарн. Times New Roman Cyr. Друк офсет.
Ум. друк. арк. 24. Облік. вид. арк. 28.
Тираж. (4608 прим. – укр. мова, 1602 прим. – рос. мова).

Б
 балакучість болтливость
 бджола пчела
 бешиха рожа
 блювання рвота
 будівельний строительный

В
 вада порок
 вапно известь
 великогомілковий большеберцовый
 вертлюговий вертлужный
 вигодовування вскармливание
 викидень выкидыш
 випаровування испарение
 випинання выпячивание
 випромінювання излучение
 виразка язва
 висівковий отрубевидный
 висипка сыпь
 висипний тиф брюшной тиф
 висловлювання высказывание
 виснаження истощение
 витрішкуватість пучеглазие
 вишкрібання выскабливание
 вівчак волчанка
 відбитий отражённий
 відлогий пологий
 відшарування отслойка
 віковий возрастной
 вірогідність достоверность
 вічко зев
 вогнищевий очаговий
 вплив влияние
 вранішній утренний
 вуглець углерод
 вузлик узелок

Г
 гарбуз тыква
 гикавка икота
 гирло устье
 гнійний гнойный
 годування кормление
 гойдалка качели
 гомілка голень
 горбистий бугристый
 гребінцевий гребешковый
 ґрунт почва
 гучний громкий

Д
 домішка примесь
 дратівливість раздражительность
 дрібнопухирцевий мелкопузырчатый
 друкування печатание

Ж
 жвавий живой
 жовтяниця желтуха
 жовтяничність желтушность

З
 загальмований заторможенный
 загартовування закаливание
 задуха одышка
 задухо-ціанотичний одышечно-цианотический
 задрити завидовать
 залякання очоенение
 закреп запор
 запаморочення головокружение
 затерпання онемение
 затьмарення помрачение
 зашморг петля
 збочення извращение
 звіт отчёт
 звертання обращение
 згортання свёртывание
 здуття вздутие
 зіниця зрачок
 злиття слияние
 зомління обморок
 зоровий зрительный
 з'ясувати установить

І
 імовірність вероятность
 іржа ржавчина

К
 каламутність мутность
 калитка мошонка
 кашлюк коклюш
 кінцівка конечность
 клубовий подвздошный
 корінцевий корешковый
 короста чесотка
 косоокість косоглазие
 крейда мел
 крижі крестец
 крововилив кровоизлияние
 кульшовий тазобедренный

Л
 ланцюжок цепочка
 ливарник литейщик
 литковий икрожный
 ліжко койка
 лужний щелочной
 лусочка чешуйка
 лущення шелушение

М
 мерехтіння мелькание
 метушливий суевливый
 мигдалик миндалина
 миготливий мерцательный
 млявий вялый
 мвний языковой

Н
 набряклість отёчность
 навколишній окружающий
 надмірний чрезмерный
 наднирник надпочечник
 наочність наглядность
 натщесерце натощак
 нашарування налёт
 недостатність недостаточность
 нежить насморк
 немовля младенец
 непритомність обморок
 нориця свищ
 нюх обоняние
 нудота тошнота

О
 обліковий учётный
 облямівка кайма
 оглушення оглушение
 окоруховий глазодвигательный
 окріп кипяток
 оперізуючий опоясывающий
 опік ожог
 освітлення освещение
 отруєння отравление
 отрутохімікат ядохимикат

П
 пахвинний паховый
 паховий подмышечный
 пацюк крыса
 перебіг течение
 передміхурова предстательная
 перейма схватка
 печія изжога
 пилок пыльца
 питома вага удельный вес
 підвищення повышение
 підгодовування прикорм
 підліток подросток
 піхва влагалище
 плин думок течение мыслей
 повздожне продольное
 попереk поясница
 порожнистий полый
 посмугованість исчерченность
 потилиця затылок
 поточний текущий
 похилый пожилой
 правець столбняк

природний естественный
 променевий лучевой
 пронос понос
 пухир волдырь
 пухлина опухоль

Р
 раптовий внезапный
 роділля роженица
 розбіжний расходящийся
 розгинач разгибатель
 розтин вскрытие
 розчавлений разможенный
 рухи движения
 ряшний обильный

С
 самозвинувачення самообвинение
 самоприниження самоунижение
 свербіж почесуха
 свербіж зуд
 свідомість сознание
 сечівник мочеиспускатель-
 ный канал
 сечовід мочеточник
 синець кровоподтёк
 сідниця ягодица
 сітківка сетчатка
 скаржитися жаловаться
 скутий скованный
 смердючий зловонный
 сполучений сообщённый
 спорожнення опорожнение
 спрага жажда
 статевий половой
 стегно бедро
 страва блюдо
 стравохід пищевод
 сторонній инородный
 суглоби суставы
 судоми судороги
 сумний грустный

Т
 табір лагерь
 тім'ячко родничок
 трійчастий тройничный
 тріпотіння трепетание
 тулуб туловище

У
 увага внимание
 ураженність поражённость
 усунений отстранённый
 утворення, утвір образование
 утруднений затруднённый
 ушкодження повреждение
 ущільнення уплотнение

Х
 харкотиння мокрота
 харчовий пищевої
 харчування питание
 хиткість шаткость
 хребет позвоночник

Ц
 цвях гвоздь

Ч
 чадний угарный
 частка доля
 черевний брюшной
 черево живот
 чинник фактор

Ш
 шкідливий вредный
 шкіра кожа
 шлуночок желудочек
 штучний искусственный

Щ
 щадний щадящий
 щелепа челюсть
 щеплення прививка

Я
 яєчник яичник
 яловичина говядина