

МІНІСТЕРСТВО ОХОРОНИ ЗДОРОВ'Я УКРАЇНИ

Департамент роботи з персоналом, освіти та науки

Центр тестування професійної компетентності фахівців з вищою освітою
напрямів підготовки “Медицина” і “Фармація”

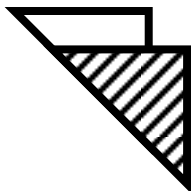
Код ID									

Прізвище									

Варіант _____

**Збірник тестових завдань для складання
ліцензійного іспиту**

Крок 2 ЗАГАЛЬНА ЛІКАРСЬКА ПІДГОТОВКА



ІНСТРУКЦІЯ

Кожне з пронумерованих запитань або незавершених тверджень у цьому розділі супроводжується відповідями або завершенням твердження. Оберіть ОДНУ відповідь (завершене твердження), яка є НАЙКРАЩОЮ у даному випадку та замалюйте у бланку відповідей коло, яке містить відповідну латинську літеру.

ББК 54.1я73
УДК 61

Автори тестових завдань: Акентьев С.О., Андруша А.Б., Афанасьєва І.О., Бабін Ю.Ф., Барвінський В.М., Башкатова Л.В., Березов В.М., Березов В.М., Беш Л.В., Бельська О.А., Білик В.Д., Білик О.В., Білонько О.Ф., Білоус С.В., Боднар Л.П., Больбот Ю.К., Бондаренко В.П., Бурка О.А., Бутвин І.М., Ванханен В.Д., Вишневський В.І., Віненцов Ю.О., Вознюк В.В., Волошин О.М., Волянська А.Г., Галічева Н.О., Герасименко О.І., Головаха М.Л., Гордєєва Г.Д., Горовий І.С., Горша О.В., Господарський І.Я., Гоцуляк О.Ф., Гребенюк В.І., Гречко С.І., Григорова І.А., Грищенко В.І., Дашо М.Б., Демченко Т.В., Деркач В.Г., Децик О.З., Добровольська Л.М., Доброродній В.Б., Добрянський Д.О., Доценко Т.М., Друца І.О., Євтушенко В.В., Єсіпова С.І., Желіба М.Д., Жуковський О.М., Івашук Л.Ю., Ізбіцька Н.Г., Ілляш Т.І., Кальсада І.Н., Кандиба В.П., Капустняк В.А., Катеренчук В.І., Кельманська С.І., Ківа О.Й., Кіреєва Т.В., Коваль А.І., Ковтуненко О.В., Ковтуненко Р.В., Колесник Т.В., Кольцова Н.І., Кондратенко П.Г., Кондратьєв В.О., Конопкіна Л.І., Корнієць Н.Г., Корхов С.С., Косенко В.С., Кравченко В.А., Кравченко О.В., Кравченко Т.Ю., Краснопольська І.І., Круть Ю.Я., Крячкова Л.В., Кудієвський А.В., Кудінцева Т.З., Кушніренко А.Г., Лазар А.П., Лакуста Н.М., Лапчинська І.І., Лисенко В.М., Лисенко Д.А., Мар'єнко Л.Б., Мартинюк Л.П., Мелашенко С.Г., Мельничук Л.В., Мироник О.В., Михальчишин Г.П., Міттюніна Н.І., Мостовий Ю.М., Мостовой В.П., Нішкумай О.І., Ночовкін В.А., Орлова Н.М., Островський І.М., Острополець М.С., Павлович Л.В., Панчук С.Н., Перепічка М.П., Пісоцька Л.А., Прихода І.В., Прокопчик Г.Л., Прунчак І.Ф., Рак Л.М., Рачок Т.Ю., Рева В.Б., Рибалка А.М., Рижик В.М., Розгон Г.І., Романчук Л.І., Савельєва О.В., Савченко Є.І., Сахалтуєв А.Д., Свиридова В.В., Селоков Г.І., Сельська О.В., Сергета І.В., Сіренко Т.В., Слепов В.В., Сливка Ю.І., Смірнова В.Л., Сокол А.М., Соколов О.Б., Сотнік Ю.П., Степаненко Г.П., Супрунова Т.В., Таралло В.Л., Телегіна Н.Д., Тихонова С.А., Ткач В.Є., Ткаченко Л.А., Тодоріко Л.Д., Токаренко І.І., Томаш О.В., Трефаненко І.В., Урбась О.В., Федорук Г.В., Хапатьяк Г.Ю., Циунчик Ю.Г., Цівенко О.І., Чайка О.О., Чепкій Л.П., Шкварковський І.В., Шкурба А.В., Шубравський А.О., Шумко Г.І., Яковенко І.К., Якубовська К.Ф., Ямілова Т.М. та Комітети фахової експертизи.

Рецензенти. Експерти: Агафонова О.О., Анісімов Є.М., Баб'як Т.Є., Вакалюк І.П., Григоров Ю.Б., Губка В.О., Гуцаленко О.О., Диндар О.А., Калініна С.Ю., Карапетян К.Г., Колесник О.М., Колосович І.В., Копча В.С., Кравченко О.В., Кузьміна І.Ю., Кутовий О.Б., Маланчук Л.М., Мартинюк Л.П., Міщенко В.П., Муравська О.М., Петрушенко В.В., Пиптюк О.В., Пришляк О.Я., Прохорова М.П., Пузанова О.Г., Стовбан І.В., Усенко С.Г., Цвіренко С.М., Чурсіна Т.Я., Шестакова І.В.

Збірник містить тестові завдання для проведення ліцензійного інтегрованого іспиту “Крок 2. Загальна лікарська підготовка” та подальшого використання у навчальному процесі.

Для студентів медичних, педіатричних і медико-профілактичних факультетів та викладачів вищих медичних навчальних закладів.

Затверджено Міністерством охорони здоров'я України як екзаменаційне та навчальне видання на підставі висновків експертів (накази МОЗ України від 14.08.1998 №251, від 27.12.1999 №303, від 16.10.2002 №374, від 29.05.2003 №233).

© Copyright

ДЕРЖАВНА ОРГАНІЗАЦІЯ “ЦЕНТР ТЕСТУВАННЯ ПРОФЕСІЙНОЇ КОМПЕТЕНТНОСТІ ФАХІВЦІВ З ВИЩОЮ ОСВІТОЮ НАПРЯМІВ ПІДГОТОВКИ “МЕДИЦИНА” І “ФАРМАЦІЯ” ПРИ МІНІСТЕРСТВІ ОХОРОНИ ЗДОРОВ'Я УКРАЇНИ”.

1. Хворому 20-ти років, що доставлений влітку з вулиці із кровотечею із плечової артерії, при наданні першої медичної допомоги з метою тимчасової зупинки кровотечі було накладено джгут. Вкажіть максимальну експозицію джгута:

- A. 120 хвилин
- B. 15 хвилин
- C. 30 хвилин
- D. 60 хвилин
- E. 180 хвилин

2. У хворої після підняття важкої сумки раптово з'явився гострий біль у попереку. Рухи в хребті обмежені. Не викликається ахіловий рефлекс зліва, з'явилась анестезія больової чутливості на зовнішній поверхні лівої гомілки. Яке захворювання запідозрите?

- A. Попереково-крижовий радикуліт
- B. Люмбаго
- C. Люмбалгія
- D. Неврит стегнового нерва
- E. Спінальний арахноїдит

3. У хворої з вираженим менінгеальним синдромом, петехіальними висипаннями на шкірі, ознобом, температурою тіла 39°C , запальними змінами в периферичній крові та нейтрофільним плеоцитозом в лікворі діагностовано гнійний менінгіт. Який із наявних синдромів у хворої має вирішальне значення для постановки діагнозу менінгіту?

- A. Нейтрофільний плеоцитоз
- B. Петехіальні висипання на шкірі
- C. Менінгеальний синдром
- D. Підвищення температури тіла
- E. Запальні зміни в крові

4. У 31-річного хворого з'явився різкий озноб, температура 39°C , що трималась 9 годин і раптово знизилась до нормальної з сильним потовиділенням. Наступного дня температура $36,8^{\circ}\text{C}$, Ps- 70/хв. Живіт м'який, не болючий. Печінка +2 см, селезінка +3 см. Рік тому повернувся з Південної Азії, де було декілька нападів гарячки. Яке дослідження найкраще провести для швидко-го підтвердження діагнозу?

- A. Дослідження товстої краплі крові на малярію
- B. Дослідження крові на стерильність
- C. Бактеріоскопія товстої краплі крові на менінгокок
- D. Дослідження крові на anti-HEV IgM
- E. Бактеріоскопія товстої краплі крові на лептоспіроз

5. У хворого 37-ми років через 2 доби після дорізу великої рогатої худоби з'явилась пляма на руці, яка за добу перетворилася на пустулу з чорним дном, безболісну під час дотику, з вінцем дочірніх везикул по периферії. На руці та плечі безболісний набряк. Підвищилась температура тіла до 39°C . Ps-

100/хв., АТ- 95/60 мм рт.ст., ЧД- 30/хв. Який діагноз найбільш імовірний?

- A. Сибірка
- B. Чума
- C. Туляремія
- D. Бруцельоз
- E. Оперізуючий герпес

6. Юнак 17-ти років на призовній комісії поскаржився на шум у вухах, який підсилюється при фізичному навантаженні. АТ- 150/30 мм рт.ст., вислуховується діастолічний шум над аортою. На оглядовій рентгенограмі тінь серця аортальної конфігурації, збільшені дуга аорти та лівий шлуночок. Легеневий малюнок не змінений. Пульсація аорти підсилена. Який найбільш імовірний діагноз?

- A. Аортальна недостатність
- B. Атеросклероз аорти
- C. Гіпертонічна хвороба
- D. Декстрапозиція аорти
- E. Коарктація аорти

7. Дитині 5 років. Знаходиться на диспансерному обліку у кардіолога з приводу вродженої вади серця. Мати звернулася до лікаря зі скаргами на появу задишки при фізичному навантаженні та у спокої, нестійкі набряки гомілок і стоп, які під кінець дня посилюються і зникають після нічного сну. З анамнезу відомо, що 3 тижні назад дитина перехворіла на ангіну. Вкажіть походження периферичних набряків:

- A. Серцеве
- B. Ортостатичне
- C. Цирротичне
- D. Ниркове
- E. Внаслідок тромбофлебиту

8. Хворий 42-х років скаржитись на постійний біль в епігастральній ділянці з іррадіацією в спину, нудоту, блювання, печію. Хворіє на виразкову хворобу *duodenum* протягом 20-ти років. Об'єктивно: пониженого харчування, язик обкладений, вологий. Живіт напружений, болючий під час пальпації в пілородуоденальній зоні. Позитивний симптом Образцова. Субфебрилітет. У крові: лейк.- $10,0 \cdot 10^9/\text{л}$, ШЗЕ- 24 мм/год. Рентгенологічно: в цибулині *duodenum* занурена тришарова ніша $0,7 \times 1,0$ см. Реакція Грегерсена негативна. Яке ускладнення має місце в даному випадку?

- A. Пенетрація
- B. Перфорація
- C. Кровотеча
- D. Малігнізація
- E. Стеноз воротаря

9. Чоловік 55-ти років скаржитись на загальну слабкість, зменшення сечовиділення, шкірний свербіж. Протягом 15-ти років страждає на хронічний піелонефрит. Об'єктивно: шкірні покриви сухі, з жовтуватим

відтінком. Ps- 80/хв., ритмічний, АТ- 100/70 мм рт.ст. При аускультатії тони серця глухі, вислуховується шум тертя перикарду. Креатинін крові - 1,1 ммоль/л, клубочкова фільтрація 5 мл/хв. Яке лікування показано хворому?

- А. Гемодіаліз
- В. Плазмаферез
- С. Неогемодез
- Д. Ентеросорбент
- Е. Сечогінні

10. Народилася дитина від фізіологічних пологів у строк. На другу добу у дитини з'явилась іктерічність шкіри та слизових оболонок. Непрямий білірубін дорівнював 136 мкмоль/л. У матері група крові 0(I)Rh⁻, у дитини - A(II)Rh⁺. Який механізм виникнення жовтяниці?

- А. Гемоліз еритроцитів
- В. Холестаза
- С. Гепатит
- Д. Порушення відтоку жовчі
- Е. Порушення обміну білірубину

11. У хворої 4 доби тому з'явився висип на шкірі, що супроводжується свербінням. Турбує здуття живота, тупий біль у правому підбер'ї, закріп. За день до цього з'їла копчене м'ясо. Раніше схожі реакції з'являлися після вживання значної кількості томатів, полуниці, шоколаду. Об'єктивно: на шкірі обличчя, тулуба, кінцівок уртикарний висип. Рівень загального IgE у нормі. Який найбільш імовірний діагноз?

- А. Псевдоалергія
- В. Ідіосинкразія
- С. Харчова алергія
- Д. Атопічний дерматит
- Е. Хронічна кропив'янка

12. Під час бесіди з лікарем хвора розповіла: "Кожну ніч при засинанні до мене приходить "вісник смерті", я проходжу повз неї та роблю вигляд, що її не бачу. Потім вона підкрадається до мого ліжка з сокирою: сокира виблискує, а її очі світяться люттяю. Таке відбувається багато разів за ніч". Визначте стан хворого:

- А. Гіпнагогічні галюцинації
- В. Псевдогалюцинації
- С. Насильницьки спогади
- Д. Ментизм
- Е. Патологічний афект

13. Жінці 57-ми років з ожирінням III ст. два місяці тому встановлено діагноз цукрового діабету. Ендокринологом хворій було рекомендовано субкалорійну дієту та дозовані фізичні навантаження. Рівень глікемії натще 9,2 ммоль/л. Який цукрознижувачий препарат можна рекомендувати хворій?

- А. Метформін
- В. Глібенкламід
- С. Гліквідон
- Д. Гліпізид
- Е. Репаглінід

14. Хвора 73-х років скаржиться на слабкість, сонливість, мерзлякуватість, різке погіршення пам'яті, випадіння волосся, закріпи, набряки. Об'єктивно: нормального харчування. Шкіра суха, жовтувата. Обличчя та кінцівки набряклі, при натисканні ямки не залишається. Серцеві тони приглушені, брадикардія. Розміри серця розширені. Об'єм щитоподібної залози зменшений. У крові: Hb- 85 г/л, холестерин - 8,5 ммоль/л, ТТГ 20,5 мкмоль/л. Який попередній діагноз?

- А. Гіпотиреоз
- В. Кардіосклероз, серцева недостатність
- С. Хронічний гепатит
- Д. Ниркова недостатність
- Е. Виражений атеросклероз мозкових судин

15. В ревматологічне відділення поступила хвора 20-ти років з явищами поліартриту. На шкірі обличчя - почервоніння у вигляді "метелика". У сечі - білок 4,8 г/л. Лікар запідозрив наявність у хворої системного червоного вовчаку. Який додатковий метод дослідження є найбільш інформативним для верифікації діагнозу?

- А. Аналіз крові на антинуклеарні антитіла
- В. Загальний аналіз крові
- С. Імунологічне дослідження крові
- Д. Аналіз крові на LE-клітини
- Е. Аналіз крові на ревматоїдний фактор

16. Хворий 19-ти років скаржиться на свербіж у міжпальцевих складках кистей, шкіри живота, який посилюється ввечері. Хворіє протягом 2 тижнів. Об'єктивно: в міжпальцевих складках кистей, на шкірі живота велика кількість розміщених попарно папуло-везикул, розчухів, геморагічних кірочок. У зскрібку виявлено *Sarcoptes scabiei hominis*. Який найбільш імовірний діагноз?

- А. Короста
- В. Мікробна екзема
- С. Нейродерміт
- Д. Контактний дерматит
- Е. Червоний плоский лишай

17. У хлопчика у віці 1 місяць виникає блювання фонтаном після кожного годування. Блювотні маси являють собою звурджене молоко і перевищують за обсягом попереднє годування. Дитина за перший місяць набрала у вазі 200 г. Сечовиділення рідкі, випороження мізерні, нерегулярні. Який метод обстеження ви призначите для верифікації діагнозу?

- A.** Гастрофіброскопічне дослідження
- B.** Ультразвукове дослідження
- C.** Біохімічне дослідження
- D.** Рентгенографія черевної порожнини
- E.** Копрологічне дослідження

18. Хвора 39-ти років впродовж 10-ти років хворіє на цукровий діабет. Останній рік відмічає похолодання пальців ніг, біль та відчуття оніміння. Об'єктивно: шкіра нижніх кінцівок суха, витончена, холодна на дотик, пульсація на стегновій і підколінній артеріях збережена. Який найбільш імовірний діагноз?

- A.** Діабетична мікроангіопатія судин нижніх кінцівок
- B.** Діабетична макроангіопатія судин нижніх кінцівок
- C.** Хвороба Рейно
- D.** Облітеруючий атеросклероз судин нижніх кінцівок
- E.** Облітеруючий ендартеріт судин нижніх кінцівок

19. У хворого 48-ми років після вживання 700 мл горілки та великої кількості їжі з'явилися нестримне блювання, інтенсивний біль за грудниною та в епігастральній ділянці з іррадіацією у хребет, задишка. Втратив свідомість. Об'єктивно: ЧД- 28/хв. Ps- 54/хв. АТ- 80/50 мм рт.ст. Підшкірна крепітація в ділянці шиї, ціаноз обличчя. Тони серця послаблені. Дихання везикулярне з обох боків. Напруження м'язів у епігастральній ділянці. Чим може бути обумовлений стан хворого?

- A.** Розрив стравоходу
- B.** Гострий інфаркт міокарда
- C.** Пневмоторакс
- D.** Розшаровуюча аневризма аорти
- E.** Тромбоемболія легеневої артерії

20. Хворий 24-х років звернувся до лікаря зі скаргами на збільшення підщелепних лімфовузлів. Об'єктивно: збільшені підщелепні, пахвові та пахвинні лімфатичні вузли. На рентгенограмі органів грудної клітки - збільшені лімфовузли середостіння. У крові: ер.- $3,4 \cdot 10^{12}/л$, Нб- 100 г/л, КП- 0,88, тр.- $190 \cdot 10^9/л$, лейкоц.- $7,5 \cdot 10^9/л$, е.- 8%, п.- 2%, с.- 67%, лімф.- 23%, ШОЕ- 22 мм/год. Яке дослідження показане для верифікації причини лімфаденопатії?

- A.** Відкрита біопсія лімфатичних вузлів
- B.** Ультразвукове дослідження органів черевної порожнини
- C.** Томографія середостіння
- D.** Пункційна біопсія лімфатичних вузлів
- E.** Стернальна пункція

21. Хворий 32-х років звернувся зі скаргами на перебої в роботі серця, запаморочення, задишку при фізичному навантаженні. До цього часу не хворів. Об'єктивно: Ps- 74/хв., ритмічний. АТ- 130/80 мм рт.ст. При аускультатії: перший тон нормальної звучності, систолічний шум над аортою. На

ЕКГ: гіпертрофія лівого шлуночку, ознаки порушення реполяризації в I , V_5 , V_6 відведеннях. ЕхоКГ: міжшлуночкова перегородка 2 см. Який найбільш вірогідний діагноз?

- A.** Гіпертрофічна кардіоміопатія
- B.** Стеноз гирла аорти
- C.** Гіпертонічна хвороба
- D.** Інфаркт міокарду
- E.** Коарктація аорти

22. У дівчинки 6-ти років на фоні ГРВІ з'явилися зміни в аналізі сечі: сліди білку, лейкоцити 30-40 в п/з, еритроцити (свіжі) 10-12 в п/з. АТ- 100/60 мм рт.ст. Який з наведених діагнозів найбільш імовірний?

- A.** Інфекція сечовивідної системи
- B.** Гострий гломерулонефрит
- C.** Геморагічний васкуліт
- D.** Вульвовагініт
- E.** Сечокам'яна хвороба

23. Клінікою НДІ професійних хвороб встановлено у робітника, який працює на збагачувальній фабриці, професійне захворювання - хронічний пиловий бронхіт. Розслідування випадку проводить комісія у складі представників: підприємства, медико-санітарної частини, територіальної СЕС, відділення Фонду соціального страхування, профспілкової організації. Представник якого закладу повинен очолити роботу комісії згідно з чинним "Положенням про розслідування... " ?

- A.** Територіальної СЕС
- B.** Підприємства
- C.** Фонду соціального страхування
- D.** Профспілкової організації
- E.** Медико-санітарної частини

24. У жінки 38-ми років у крові: Нб- 84 г/л, ер.- $3,5 \cdot 10^{12}/л$, КП- 0,72, лейкоц.- $4,1 \cdot 10^9/л$; ретик.- 2%, ШОЕ- 26 мм/год. Залізо сироватки крові - 9,0 ммоль/л. Було призначено лікування. На 6-й день лікування проведено дослідження периферичної крові. Які зміни показників дозволять найбільш імовірно підтвердити адекватність призначеної терапії?

- A.** Підвищення кількості ретикулоцитів
- B.** Нормалізація рівня гемоглобіну
- C.** Нормалізація кількості еритроцитів
- D.** Підвищення колірного показника
- E.** Зниження швидкості зсідання еритроцитів

25. До інфекційного відділення надійшла жінка 47-ми років зі скаргами на високу температуру, озноб, сильну слабкість, головний біль, нудоту і блювання. Стул частий, рідкий. Захворювання почалося через 12 годин після вживання у їжу омлету з качиних яєць. Який найбільш імовірний діагноз?

- A.** Сальмонельоз
- B.** Стафілококове харчове отруєння
- C.** Ботулізм
- D.** Харчове отруєння, викликане *B. cereus*
- E.** Харчове отруєння, викликане *V. Parahaemolyticus*

26. У хворої вранці з'явилися нудота, одноразове блювання, сухість у роті. Ввечері відзначила двоїння предметів, "туман" перед очима, поперхування під час ковтання їжі. Об'єктивно: температура $36,4^{\circ}\text{C}$, птоз, мідріаз, анізокорія, відсутність блювотного і ковтального рефлексів, сухість слизових. З боку внутрішніх органів відхилень не виявлено. Яке захворювання найбільш імовірне?

- A.** Ботулізм
- B.** Гостре порушення мозкового кровообігу
- C.** Вірусний менінгоенцефаліт
- D.** Туберкульозний менінгоенцефаліт
- E.** Стовбуровий енцефаліт

27. У хворого 16-ти років, що страждає на виражену кровоточивість при невеликих порізах, ранках, виникло питання про необхідність екстракції коренів зубів. Об'єктивно: збільшення в об'ємі правого колінного суглоба, обмеження рухомості. Інших змін немає. У крові: тенденція до анемії (Hb-120 г/л). Чим необхідно здійснювати профілактику кровоточивості перед втручанням стоматолога?

- A.** Кріопреципітат
- B.** Епсилон-амінокапронова кислота
- C.** Фібриноген
- D.** Суха плазма крові
- E.** Вливання хлористого кальцію

28. Хворий 40-ка років скаржиться на болі у лівому кульшовому суглобі, що посилюються під час ходи, підвищення температури до $37,7^{\circ}\text{C}$ впродовж 2-х місяців. В анамнезі: вогнищевий туберкульоз легень. На рентгенограмі лівого кульшового суглоба визначається деструкція суміжних поверхонь головки стегнової кістки і даху вертлюгової западини, звуження суглобової щілини. Проба Манту з 2 ТО - папула 14 мм. Який з перелічених діагнозів найбільш імовірний?

- A.** Туберкульозний коксит зліва
- B.** Саркома лівого кульшового суглоба
- C.** Артритоз-артрит лівого кульшового суглоба
- D.** Ревматоїдний артрит
- E.** Ревматичний артрит

29. У хворого 30-ти років, курця, під час нападу кашлю з'явився різкий біль у правій половині грудної клітки, задишка у спокої, різка загальна слабкість. Запідозрено пневмоторакс. Над правою половиною грудної клітки тимпаніт, дихання відсутнє. ЧД-36/хв., Ps-120/хв., ритмічний, АТ-90/60 мм рт.ст. У патогенезі даного стану провідна роль належить такому чиннику:

- A.** Різке підвищення внутрішньоплеврального тиску
- B.** Підвищення тиску в малому колі кровообігу
- C.** Зниження скоротливої здатності лівого шлуночка
- D.** Механічна закупорка гілок легеневої артерії
- E.** Тромбоз дрібних коронарних артерій

30. Хвора 34-х років захворіла гостро. Скарги на слабкість, млявість, відчуття стискання у грудях, утруднене дихання. У хворої парадоксальний пульс, переповнення вен шиї. Який попередній діагноз?

- A.** Гострий перикардит
- B.** Гостра пневмонія
- C.** Туберкульозний лобіт
- D.** Пухлина легені
- E.** Інфаркт міокарда

31. Районний центр не каналізований, нечистоти збираються у вигрібних ямах дворових вбиралень. Для знешкодження нечистот районного центра слід застосувати:

- A.** Поля асинізації
- B.** Поля зрошення
- C.** Поля фільтрації
- D.** Біологічні ставки
- E.** Землеробні поля зрошення

32. Пацієнт 40-ка років, гомосексуаліст, звернувся зі скаргами на тривалу гарячку, нічну пітливість, різке зниження маси тіла, біль у м'язах, горлі, суглобах, рецидивуючу діарею. Об'єктивно: генералізована лімфаденопатія. Яке захворювання слід запідозрити?

- A.** СНІД
- B.** Лімфогрануломатоз
- C.** Сепсис
- D.** Туберкульоз
- E.** Лімфолейкоз

33. Хворий 42-х років раптово, на фоні повного здоров'я, відчув біль по типу "удару по голові", після чого розвилось блювання, втратив свідомість, генералізовані судоми. Об'єктивно: кома I, ригідність потиличних м'язів, ліва зіниця більше у розмірі ніж права, праві кінцівки ротовані, м'язовий тонус значно зменшений. Який найбільш імовірний діагноз?

- A.** Розрив аневризми головного мозку
- B.** Менінгіт
- C.** Епілепсія
- D.** Ішемічний інсульт
- E.** Внутрішньочерепна гематома

34. Повторнонароджуюча 26-ти років прибула в пологове відділення у зв'язку з вагітністю 40 тижнів та початком пологової діяльності. 2 години тому відійшли навколоплідні води. Положення плоду повздовжнє, головне передлежання. ОЖ-100 см,

ВДМ- 42 см. Перейми через 4-5 хвилин, по 25 секунд. При внутрішньому акушерському обстеженні: шийка матки згладжена, відкриття 4 см. Плідного міхура немає. Головка плоду притиснута до входу в малий таз. Яке ускладнення виникло в пологах?

- А. Передчасне вилиття навколоплідних вод
- В. Первинна слабкість пологової діяльності
- С. Вторинна слабкість пологової діяльності
- Д. Дискоординована пологова діяльність
- Е. Клінічно вузький таз

35. Хвора 35-ти років скаржиться на біль та ранкову скутість суглобів кистей рук та скронево-нижньощелепних суглобів тривалістю більше 30 хвилин. Хворіє 2 роки. Об'єктивно: набряк проксимальних міжфалангових суглобів кистей та обмеженість руху в них. Яке дослідження необхідно провести?

- А. Рентгенографія кистей рук
- В. Загальний аналіз крові
- С. Реакція Ваалє-Роузе
- Д. Імунограма
- Е. Протеїнограма

36. Хворий 68-ми років, службовець. Близько двох років тому почалися порушення пам'яті: став забудькуватим в роботі і побуті, не справлявся із службовими обов'язками. Поступово став забувати імена рідних, назви предметів, став безпорадним, порушилася мова. Втратив навички письма, читання, догляду за собою. При комп'ютерно-томографічному дослідженні: атрофія кори великих півкуль мозку. Який діагноз є найбільш вірогідним?

- А. Хвороба Альцгеймера
- В. Хвороба Піка
- С. Атеросклеротична деменція
- Д. Сенільна деменція
- Е. Прогресивний параліч

37. Дівчинка 13-ти років протягом 5-ти років скаржиться на біль у правому підбер'ї, що віддає у праву лопатку, напади болю пов'язані з порушенням дієти, вони нетривалі, легко знімаються спазмолітичними засобами. Під час нападу болю пальпація живота болісна, максимально в точці проекції жовчного міхура. З найбільшою імовірністю у хворого має місце:

- А. Дискінезія жовчовивідних шляхів
- В. Хронічний холецистит
- С. Хронічний гастроуденіт
- Д. Хронічний панкреатит
- Е. Виразкова хвороба 12-палої кишки

38. Пацієнт 48-ми років при бужуванні стравоходу з причини рубцевої стриктури відчув різкий біль у животі. Раніше хворів на виразкову хворобу 12-ти палої кишки. При огляді: живіт різко напружений, болючий; Рс- 110/хв. Болюче ковтання слини. Блідість шкірних покривів. Який найбільш вірогідний діагноз?

- А. Перфорація абдомінального відділу стравоходу
- В. Гострий інфаркт міокарда
- С. Защемлення діафрагмальної киля
- Д. Перфорація виразки 12-ти палої кишки
- Е. Тромбоз мезентеріальних судин

39. Хвора скаржиться на нападоподібні болі в правому підбер'ї з іррадіацією в праве плече, які виникають після вживання смаженої їжі. Періодично відмічає підвищення температури тіла до субфебрильних цифр. Хворіє близько 5 років. Які обстеження необхідно провести хворій в першу чергу?

- А. УЗД органів черевної порожнини
- В. Холецистографія
- С. Дуоденальне зондування
- Д. Оглядова рентгенографія
- Е. Фіброгастроуденоскопія

40. Хворий 23-х років впродовж останніх 6-ти місяців став замкненим, уникав спілкування з оточуючими, усамітнювався, розмовляв сам з собою. При розмові з лікарем-психіатром спочатку приховував свої переживання, але потім розповів про особливі, нереальні голоси, що містяться в ньому самому ("гніздяться в мозку"). Які це розлади сприйняття?

- А. Псевдогалюцинації
- В. Ілюзії
- С. Галюцинації справжні
- Д. Метаморфопсії
- Е. Дерезалізація

41. У хлопчика 16-ти років без клінічної симптоматики при аускультатії серця виявили акцент ІІ тону і систолічний шум на легеневої артерії. Тони серця звучні, ритмічні. Який найбільш імовірний діагноз?

- А. Функціональний шум
- В. Стеноз гирла легеневої артерії
- С. Недостатність клапана легеневої артерії
- Д. Незарощення боталової протоки
- Е. Дефект міжпередсердної перегородки

42. Дівчинка 10-ти років потрапила у відділення із проявами кардиту. В анамнезі: два тижні тому було загострення хронічного тонзиліту. Який етіологічний фактор кардиту найбільш імовірний у цьому випадку?

- А. Стрептокок
- В. Стафілокок
- С. Пневмокок
- Д. Клебсієла
- Е. Протей

43. У 3-річної дитини, що має дефіцит маси тіла, відзначається постійний вологий кашель. В анамнезі декілька перенесених пневмоній, які протікають з явищами обструкції. Об'єктивно: грудна клітка здухота, над легеньми вкорочення перкуторного звуку у нижніх відділах, аускультативно - велика кількість різнокаліберних вологих

хрипів. Рівень хлоридів поту 80 ммоль/л. Вкажіть попередній діагноз:

- A.** Муковісцидоз
- B.** Бронхіальна астма
- C.** Рецидивуючий бронхіт
- D.** Бронхоектатична хвороба
- E.** Гіпоплазія легень

44. У хлопчика 1-го року після падіння на прогулянці з'явилася набряклість і болісність лівого гомілковоступневого суглоба. Раніше після невеликих травм відзначалися значні кровопідтікання. Тривалість кровотечі за Дюком - 3 хвилини. Згортання крові за Лі-Уайтом - 24 хвилини. Яке захворювання можна припустити у хлопчика?

- A.** Гемофілія
- B.** ЮРА, переважно суглобова форма
- C.** Геморагічний васкуліт, суглобова форма
- D.** Ідіопатична тромбоцитопенічна пурпура, гострий перебіг
- E.** Ідіопатична тромбоцитопенічна пурпура, хронічний перебіг

45. На молочній фермі були відібрані проби молока на вміст хлорогенового пестициду ліндану. Розмір партії 1000 літрів. У токсикологічній лабораторії СЕС було виявлено, що вміст ліндану перевищує максимально допустимі рівні у 4 рази. Дайте заключення про якість молока:

- A.** Недоброякісне
- B.** Доброякісне
- C.** Умовно придатне
- D.** Фальсифіковане
- E.** Біологічно цінний продукт

46. При проведенні проби на толерантність до глюкози дитині 13-ти років з ожирінням III ступеня встановлено: цукор крові натще - 5,4 ммоль/л, через 1 годину після вуглеводного навантаження - 10 ммоль/л, через 2 години - 7,8 ммоль/л. Які заходи необхідно провести щодо нормалізації вуглеводного обміну?

- A.** Дієта, руховий режим
- B.** Цукрознижуючі збори трав
- C.** Препарати бігуанідного ряду
- D.** Сульфаніламідні препарати
- E.** Інсулін

47. У 10-річного хлопчика на фоні вживання еритроміцину гостро розвинулися ознаки медикаментозної алергії у вигляді генералізованої кропив'янки та масивного набряку Квінке. Стан дитини важкий. З яких препаратів слід розпочати інтенсивну терапію?

- A.** Глюкокортикоїди
- B.** Антигістамінні
- C.** Діуретики
- D.** Седативні
- E.** Кальцію глюконат

48. Першородяча 30-ти років. Голівка у порожнині малого тазу. Серцебиття плоду по-

чало уповільнюватися, з'явилася аритмія. Що робити?

- A.** Порожнинні акушерські щипці
- B.** Вихідні акушерські щипці
- C.** Кесарів розтин
- D.** Перінеотомія
- E.** Шкірно-головні щипці

49. В районі розповсюдженість захворювань серед населення становила 1156 випадків на 1000 населення. Який з приведених нижче показників характеризує розповсюдженість захворювань?

- A.** Інтенсивний
- B.** Співвідношення
- C.** Екстенсивний
- D.** Стандартизований
- E.** Наочності

50. У новонародженого з підозрою на внутрішньочерепну пологову травму проведено люмбальну пункцію. Було отримано кров'янистий ліквор. Який крововилив має місце у цьому випадку?

- A.** Субарахноїдальний
- B.** Кефалогематома
- C.** Епідуральний
- D.** Супратенторіальний
- E.** Субтенторіальний

51. Хвора 47-ми років страждає на гіпомоторну дискінезію товстого кишечника. Як модернізувати харчовий раціон з метою підвищення моторики кишечника?

- A.** У раціональній дієті збільшити кількість рослинного волокна та кисломолочних продуктів
- B.** У раціональній дієті збільшити кількість рослинних, кисломолочних продуктів та магнію
- C.** У раціональній дієті збільшити кількість рослинних білків, тваринних жирів, калію
- D.** У гіпоенергетичній дієті збільшити кількість рослинних білків, молочних продуктів, кальцію
- E.** У редукуючій білково-овочевій дієті збільшити кількість тваринних жирів та магнію

52. Хлопчик 4-х років госпіталізований до стаціонару зі скаргами на задишку, швидку втомлюваність. В анамнезі часті респіраторні захворювання. Перкуторно: межі серця розширені вліво та вгору. Аускультативно: посилення II тону над легеневою артерією, в II-III міжребер'ї ліворуч від груднини вислуховується грубий систолодіастолічний "машинний" шум, що проводиться в усі інші точки та на спину. Який найбільш вірогідний діагноз?

- A.** Відкрита артеріальна протока
- B.** Дефект міжшлуночкової перегородки
- C.** Ізольований стеноз отвору легеневої артерії
- D.** Дефект міжпередсердної перегородки
- E.** Клапанний стеноз аорти

53. Жінка 35-ти років скаржиться на біль у ділянці серця ("щемить, свердлить"), що виникає переважно у ранкові години в осінньо-весняний період, з іррадіацією болем у шию, спину, живіт; часте серцебиття, а також зниження загального життєвого тону. Виникнення цього стану не зв'язане з фізичним навантаженням. Увечері стан поліпшується. Соматичний, неврологічний статус та ЕКГ - без патології. Яка найбільш імовірна патологія зумовила таку клінічну картину?

- A.** Соматизована депресія
- B.** Стенокардія спокою
- C.** Неврозоподібна шизофренія
- D.** Нейроциркуляторна дистонія
- E.** Іпохондрична депресія

54. Хворий 42-х років скаржиться на серцебиття, постійну слабкість, болі в ділянці серця, що іррадіюють у ліве плече та підсилюються при диханні, підвищення температури тіла до $38,5^{\circ}\text{C}$. Об'єктивно: АТ-105/50 мм рт.ст., Рс- 120/хв. У зоні абсолютної тупості серця вислуховується двофазний шум. В легенях дихання послаблене в нижніх відділах. На ЕКГ - конкордантний підйом сегменту ST у V_2 - V_6 . Який найбільш імовірний діагноз?

- A.** Гострий перикардит
- B.** Інфаркт міокарда
- C.** Інфаркт легень
- D.** Синдром Дреслера
- E.** Позагоспітальна пневмонія

55. Хворий 29-ти років захворів гостро 3 тижні тому. Різко підвищилась температура, з'явилися сильні болі в лівій гомілці. На рентгенограмах цієї ділянки множинні вогнища деструкції неправильної геометричної форми з нерівними контурами. В ділянках деструкції визначаються щільні тіні секвестрів. Навколо уражених відділів кістки визначаються смужки звапнення відшарованого окістя. Який найбільш імовірний діагноз?

- A.** Гострий гематогенний остеомієліт кісток лівої гомілки
- B.** Туберкульозне ураження кісток лівої гомілки
- C.** Саркома лівої великогомілкової кістки
- D.** Фіброзна остеодистрофія кісток лівої гомілки
- E.** Метастатичне ураження кісток лівої гомілки

56. Хворий 20-ти років скаржиться на сильний головний біль, двоїння в очах, загальну слабкість, підвищення температури тіла, дратівливість. Об'єктивно: температу-

ра тіла $38,1^{\circ}\text{C}$, в контакт вступає неохоче, болісно реагує на подразники. Птоз лівої повіки, розбіжна косоокість, анізокорія $S>D$. Виражений менінгеальний синдром. При люмбальній пункції ліквор витікає під тиском 300 мм вод.ст., прозорий, з легкою опалесценцією, через добу випала фібринозна плівка. Білок - 1,4 г/л, лімфоцити - 600/3 в мм^3 , цукор - 0,3 ммоль/л. Який попередній діагноз?

- A.** Туберкульозний менінгіт
- B.** Менінгококовий менінгіт
- C.** Лімфоцитарний менінгіт Армстронга
- D.** Сифілітичний менінгіт
- E.** Паротитний менінгіт

57. Голівка новонародженого має доліхоцефалічну форму, витягнута спереду назад. Під час огляду голівки на потиличній частині визначається плогова пухлина, розташована на середині між великим і малим тім'ячком. При якому передлежанні голівки плоду відбулися пологи?

- A.** Задній вид потиличного передлежання
- B.** Передній вид потиличного передлежання
- C.** Передньо-тім'яне передлежання
- D.** Лобне передлежання
- E.** Лицеве передлежання

58. У хворого з явищами порушеного харчування, стеатореї, через 4 години після їжі виникає біль у животі, особливо вище пупка і лівише. Проноси можуть змінитися закріпами до 3-5 днів. Пальпаторно: помірна болісність у холедохопанкреатичній зоні. Рівень амілази у крові не підвищується. При УЗД виявлені кальцинати, що розташовані в ділянці підшлункової залози. Який попередній діагноз?

- A.** Хронічний панкреатит
- B.** Хронічний гастродуоденіт
- C.** Виразка 12-палої кишки
- D.** Синдром Цолінгер-Елісона
- E.** Хронічний калькульозний холецистит

59. Хворий 54-х років скаржиться на часте болісне сечовипускання, озноби, підвищення температури тіла до 38°C . У сечі: білок - 0,33 г/л, лейкоцити до 50-60 у п/з, еритроцити - 5-8 у п/з, грамнегативні палички. Який з представлених антибактеріальних препаратів найкращий у цьому випадку?

- A.** Ципрофлоксацин
- B.** Оксацолін
- C.** Еритроміцин
- D.** Тетрациклін
- E.** Цепорін

60. У пологовому будинку у дитини на 3-й день життя з'явилася геморагічна висипка, блювання з кров'ю, випороження чорного кольору. Обстеження виявило анемію, подовження часу згортання крові, гіпопротромбінемію, нормальну кількість тромбоцитів. Яка оптимальна терапевтична такти-

ка?

- A.** Вітамін К
- B.** Етамзилат натрію
- C.** Епсілон-амінокапронова кислота
- D.** Фібриноген
- E.** Глюконат кальцію

61. На диспансерному обліку в сімейного лікаря знаходяться реконвалесценти після інфекційних захворювань, часто та тривало хворіючи, особи з хронічною патологією. Хто, з наведених хворих, має бути віднесений до III групи здоров'я?

- A.** Особи, що страждають на хронічні захворювання
- B.** Ті, що часто та тривало хворіють
- C.** Хронічна патологія та ті, що часто і тривало хворіють
- D.** Реконвалесценти після інфекційних захворювань та особи з хронічною патологією
- E.** Усі категорії хворих, що наведені в умовах

62. Хворий 62-х років звернувся зі скаргами на періодичне відходження червоподібних кров'яних згустків із сечею. У правій половині живота під час пальпації визначається горбисте, безболісне, рухливе утворення. Який з перерахованих методів обстеження необхідно застосувати у першу чергу?

- A.** УЗД нирок та заочеревинного простору
- B.** Хромоцистоскопію
- C.** Екскреторну урографію
- D.** Цистоскопію
- E.** Комп'ютерну томографію тазу

63. Жінка 42-х років скаржиться на появу синців на ногах та тривалі менструації, загальну слабкість, шум у голові. Об'єктивно: велика кількість плямистих геморагій на ногах і тулубі. Тахіпное, тахікардія, систолічний шум у всіх точках. АТ- 75/50 мм рт.ст. У крові: ер.- $1,9 \cdot 10^{12}/л$, Нв- 60 г/л, КП- 0,9, лейкоц.- $6,5 \cdot 10^9/л$, тр.- $20 \cdot 10^9/л$, ШОЕ- 12 мм/год. Тривалість кровотечі за Дуке - 12 хвилин. У кістковому мозку - велика кількість молодих незрілих форм мегакаріобластів без ознак відшнування тромбоцитів. Який найбільш імовірний діагноз?

- A.** Ідеопатична тромбоцитопенічна пурпура
- B.** Гемофілія А
- C.** Хвороба Віллебрандта
- D.** Гострий мегакаріобластний лейкоз
- E.** Гемофілія В

64. Головний лікар поліклініки дав завдання лікарю загальної практики - сімейної медицини визначити захворюваність N-ою хворобою серед дорослого населення. Який документ дасть можливість визначити патологічну ураженість населення?

- A.** Журнал профілактично оглянутих
- B.** Талон для реєстрації заключних (уточнених) діагнозів зі знаком (+) і (-)
- C.** Талон для реєстрації заключних (уточнених) діагнозів зі знаком (+)
- D.** Талон для реєстрації заключних (уточнених) діагнозів зі знаком (-)
- E.** Медична карта амбулаторного пацієнта

65. Чоловік 68-ми років скаржиться на кашель із виділенням харкотиння, який турбує його впродовж декількох років, осиплість голосу, загальну слабкість. Проживає поблизу заводу по переробці азбесту. Об'єктивно: в легенях справа - ослаблене дихання з подовженим видихом, сухі хрипи. На рентгенограмі: в ділянці кореня і прикореневої зони справа неоднорідне, з нечіткими контурами затемнення, підвищена повітряність легень. ЛОР - парез правої голосової зв'язки. Який найбільш імовірний діагноз?

- A.** Центральний рак правої легені
- B.** Правобічна прикоренева пневмонія
- C.** Хронічний пиловий бронхіт
- D.** Азбестоз
- E.** Туберкульоз легень

66. Жінка 58-ми років скаржиться на безпричинну появу синців, слабкість, кровоточивість ясен, запаморочення. Об'єктивно: слизові оболонки та шкірні покриви бліді, з численними крововиливами різної давнини. Лімфатичні вузли не збільшені. Рс- 100/хв., АТ- 110/70 мм рт.ст. З боку внутрішніх органів змін не виявлено. У крові: ер.- $3,0 \cdot 10^{12}/л$, Нв- 92 г/л, КП- 0,9, анізоцитоз, пойкилоцитоз, лейкоц.- $10 \cdot 10^9/л$, е- 2%, п- 12%, с- 68%, л- 11%, м- 7%, ШЗЕ- 12 мм/год. Додаткове визначення якого лабораторного показника найбільш доцільне для встановлення діагнозу?

- A.** Тромбоцити
- B.** Ретикулоцити
- C.** Час згортання крові
- D.** Осмотична резистентність еритроцитів
- E.** Фібриноген

67. Жінка 34-х років скаржиться на слабкість, зниження ваги на 12 кг за півроку, пітливість, серцебиття, дратівливість. Об'єктивно: щитоподібна залоза III ступеню, еластична, на фоні дифузного збільшення в правій частці вузол. Шийні лімфатичні вузли не збільшені. Яка лікувальна тактика найбільш обґрунтована?

- A.** Операція після антитиреоїдної терапії
- B.** Призначення радіоактивного йоду
- C.** Негайне хірургічне втручання
- D.** Консервативна антитиреоїдна терапія
- E.** Негайна телегаматерапія

68. Чоловік 47-ми років страждає на рак легень в термінальній стадії. Розповідає, що протягом останніх 2-3-х тижнів помітив зміни в своєму психічному стані: бачить ввече-

рі покійну матір, яка кличе до себе, відчуває запах сирієї землі, гнилого листя, бачить незнайомих людей, які несуть труну. При цьому відчуває страх. Які симптоми психічних розладів у хворого?

- A.** Справжні галюцинації
- B.** Ілюзорні розлади
- C.** Психосенсорні розлади
- D.** Маячні ідеї
- E.** Депресивні розлади

69. Хворий 60-ти років надійшов до клініки зі скаргами на задишку, важкість у правому підбер'ї, збільшення живота. Явища зростали протягом року. При аускультатії серця - ритм галопа. Об'єктивно: набухання шийних вен, асцит, пальпується печінка та селезінка. З яким захворюванням необхідно проводити диференційну діагностику?

- A.** Констриктивний перикардит
- B.** Цироз печінки
- C.** Рак легенів з проростанням у плевру
- D.** Хронічне легеневе серце
- E.** Тромбоемболія легеневої артерії

70. До травм пункту звернувся фермер, який під час роботи в полі поранив праву ступню. Коли був щепленим, не пам'ятає, в армії не служив. При огляді правої ступні виявлено забруднену рану довжиною 5-6 см з нерівними краями. Яка подальша тактика лікаря?

- A.** Ввести правцевий анатоксин і протиправцеву сироватку
- B.** Ввести правцевий анатоксин
- C.** Ввести протиправцеву сироватку
- D.** Тільки хірургічна обробка рани
- E.** Призначити антибіотик

71. У хворого 50-ти років раптово виник біль у потиличній ділянці, блювання. Об'єктивно: сопор, гіперемія шкіри обличчя, АТ- 210/120 мм рт.ст., Рс- 60/хв, напружений, температура тіла - 37,8°C. Горизонтальний ністагм. Виражені рефлекс орального автоматизму. Сухожилкові рефлекс рівномірні. Ригідність потиличних м'язів, двобічний симптом Керніга. Який попередній діагноз?

- A.** Субарахноїдальний крововилив
- B.** Геморагічний паренхіматозний інсульт
- C.** Субдуральна гематома
- D.** Гостра гіпертонічна енцефалопатія
- E.** Менінгококовий менінгіт

72. У доношеної дитини віком 6 днів на різних ділянках шкіри виявляються еритема, мляві пухирі, ерозивні поверхні, тріщини, лущення епідермісу, які виглядають ніби після ошпарення окропом. Виявлено позитивний симптом Нікольського. Загальний стан дитини важкий. Виражений неспокій, гіперестезія, фебрильна температура. Який найбільш імовірний діагноз у цьому випадку?

- A.** Ексфоліативний дерматит Ріттера
- B.** Флегмона новонародженого
- C.** Псевдофурункульоз Фігнера
- D.** Пухирчатка новонародженого
- E.** Епідермоліз

73. Дівчинка 8-ми років госпіталізована до кардіологічного відділення. Об'єктивно: відзначається ураження шкіри над розгинальними поверхнями суглобів з атрофічними рубчиками, депігментація, симетричне ураження скелетних м'язів (слабкість, біль, набряки, гіпотрофія). Для якого захворювання найбільш характерні вказані зміни?

- A.** Дерматоміозит
- B.** Системна склеродермія
- C.** Вузликівий періартеріїт
- D.** Системний червоний вівчак
- E.** Хвороба Рейтера

74. Дитина 8-ми років, що страждає протягом 3-х років на цукровий діабет, доставлена у відділення в стані гіперглікемічної коми. Первинну дозу інсуліну слід призначити із розрахунку:

- A.** 0,1-0,2 ОД/кг маси тіла на годину
- B.** 0,05 ОД/кг маси тіла на годину
- C.** 0,2-0,3 ОД/кг маси тіла на годину
- D.** 0,3-0,4 ОД/кг маси тіла на годину
- E.** 0,4-0,5 ОД/кг маси тіла на годину

75. До хірургічного відділення через 4 години після травми надійшов потерпілий 37-ми років з великою розчавленою раною лівого стегна. Яка головна умова успішної профілактики газової гангрені у потерпілого?

- A.** Видалення нежиттєздатних тканин та своєчасна хірургічна обробка рани
- B.** Введення специфічної сироватки 3 000 ОД
- C.** Введення специфічної сироватки 30 000 ОД
- D.** Інфільтрація м'яких тканин навкруги рани розчином антибіотиків
- E.** Промивання рани розчином перекису водню 6%

76. Хворий 24-х років скаржиться на загальну слабкість, запаморочення, підвищення температури до 37,5°C, біль у горлі, набряк шиї, збільшення підщелепних лімфовузлів. Об'єктивно: слизова ротоглотки набрякла та ціанотична, мигдалики збільшені, вкриті плівками, що поширюються за їх межі, знімаються важко. Який основний механізм розвитку даного захворювання?

- A.** Дія бактеріального екзотоксину
- B.** Дія бактеріального ендотоксину
- C.** Алергічний компонент
- D.** Дизбіотичні зміни
- E.** Порушення метаболізму

77. Пацієнт 38-ми років висловлює скарги на сильний пекучий біль у ділянці кисті та передпліччя. В анамнезі: різана рана волярної поверхні нижньої третини передпліччя.

Пошкодження якого нерва найчастіше викликає подібні болі?

- A. Серединний
- B. Променевий
- C. Ліктьовий
- D. Міжкістковий
- E. Пахвовий

78. Хворий після аварії скаржиться на біль у кульшовому суглобі. Нога в положенні згинання, приведення та внутрішньої ротації, значно скорочена. Пружний опір при спробі пасивного приведення чи відведення кінцівки. Великий вертлюг розташований високо над розер-нелатонівською лінією. Виявляється значний лордоз. Який попередній діагноз?

- A. Клубовий вивих стегна
- B. Перелом шийки стегнової кістки із зміщенням
- C. Перелом кульшової западини з центральним вивихом стегна
- D. Сідничний вивих стегна
- E. Черезвертлюговий перелом стегна

79. Через 3 тижні після перенесеної гострої ангіни у хворого залишаються слабкість, кволість, субфебрильна температура, збільшені позащелепні лімфатичні вузли. Мигдалики пухкі, спаяні з дужками, в лакунах - гнійні пробки. Який найбільш вірогідний діагноз?

- A. Хронічний тонзиліт
- B. Хронічний фарингіт
- C. Гостра лакунарна ангіна
- D. Паратонзиліт
- E. Пухлина мигдаликів

80. Хворий 28-ми років скаржиться на біль у животі різучого характеру. Захворів різко 1,5 години тому, коли відчув гострий біль під грудьми. До цього нічим не хворів. Об'єктивно: шкіра бліда, хворий лежить на спині. При зміні положення тіла біль загострюється. Рс- 70/хв, ритмічний, АТ- 100/60 мм рт.ст. З боку серця та легень патології немає. Язик сухий, чистий. Живіт втягнутий, не бере участі в диханні, під час пальпації різко напружений та болісний у всіх відділах. Симптом Щоткіна-Блюмберга позитивний. Який найбільш імовірний діагноз?

- A. Перфоративна виразка шлунка
- B. Гострий панкреатит
- C. Гострий холецистит
- D. Гостра кишкова непрохідність
- E. Гострий апендицит

81. Дитина знаходиться на стаціонарному лікуванні з приводу гострої стафілококової деструкції правої легені. Раптово з'явилися гострий біль у правій половині грудної клітки, задишка, ціаноз. Права половина грудної клітки відстає в акті дихання. Перкуторно справа внизу - тупість, в верхніх відділах - коробковий звук. Межі відносної серцевої тупості зміщені вліво. Яке ускла-

дження найбільш імовірно виникло у дитини?

- A. Піопневмоторакс справа
- B. Емпієма плеври
- C. Спонтанний пневмоторакс
- D. Ексудативний плеврит
- E. Абсцес правої легені

82. На амбулаторний прийом до сімейного лікаря звернувся пацієнт, якому після обстеження було встановлено діагноз ГРЗ. Який обліковий документ слід заповнити лікарю, щоб зареєструвати цей випадок захворювання?

- A. Статистичний талон для реєстрації заключного діагнозу
- B. Медична карта амбулаторного хворого
- C. Листок непрацездатності
- D. Екстрене повідомлення про інфекційне захворювання
- E. Талон на прийом до лікаря

83. Дівчинка 12-ти років відмічає кровотечу із статевих шляхів останні 2 тижні, після затримки менструації впродовж 3-х місяців, слабкість, головний біль, запаморочення. Менструації з 10 років. Об'єктивно: шкірні покриви бліді, тахікардія, АТ- 100/60 мм рт.ст. У крові: Нв- 100 г/л, тромбоцити $200 \cdot 10^9$ /л. Гінекологічне обстеження: virgo. При ректальному обстеженні: тіло матки і придатки без патології. Який найбільш імовірний діагноз?

- A. Ювенільна кровотеча
- B. Перервана вагітність
- C. Хвороба Верльгофа
- D. Синдром склерокістозних яєчників
- E. Геморагічний діатез

84. Дитині 1 доба. У пологах утруднене виведення плечиків. Маса тіла 4300 г. Права рука звисає вздовж тулуба, кисть пронована, рухи у руці відсутні. Позитивний симптом шарфа. Вкажіть найбільш імовірний діагноз:

- A. Тотальний акушерський параліч справа
- B. Проксимальний тип акушерського паралічу справа
- C. Дистальний тип акушерського паралічу справа
- D. Геміпарез
- E. Тетрапарез

85. Працівникові, який знаходиться на диспансерному спостереженні з приводу виразкової хвороби 12-палої кишки, на підприємстві виділили пільгову путівку для санаторно-курортного лікування на 24 дні. Тривалість щорічної основної відпустки працівника складає 24 календарних дні, на проїзд до санаторію і назад необхідно витратити 4 дні. Який порядок оформлення тимчасової непрацездатності в цьому випадку?

- A.** Через ЛКК оформляється листок непрацездатності на 4 дні
B. Через ЛКК оформляється листок непрацездатності на 28 днів
C. Лікуючий лікар видає листок непрацездатності на 4 дні
D. Лікуючий лікар видає довідку і "Санаторно-курортну карту" на 28 днів
E. Через ЛКК видається довідка на 4 дні

86. Для визначення впливу мікроклімату на функціональний стан організму досліджувались наступні фізіологічні показники напруження функцій органів і систем, які беруть участь в теплообмінних процесах: пульс, артеріальний тиск, кількість дихань за хвилину, температура шкіри, величина потовиділення за хвилину, швидкість зорової та слухової реакції. Назвіть показник, що найбільш об'єктивно відображає напруження процесів терморегуляції організму:

- A.** Температура шкіри
B. Пульс і артеріальний тиск
C. Кількість дихальних актів за хвилину
D. Потовиділення за хвилину
E. Швидкість зорової та слухової реакції

87. Жінка 22-х років звернулася до жіночої консультації з приводу вагітності 11-12 тижнів. Під час обстеження виявлено позитивну реакцію Васермана. Дерматолог діагностував вторинний латентний сифіліс. Яка тактика ведення даної вагітності?

- A.** Штучне переривання вагітності після курсу протисифілітичної терапії
B. Штучне переривання вагітності до курсу протисифілітичної терапії
C. Термінове переривання вагітності
D. Пролонгування вагітності після першого курсу протисифілітичної терапії
E. Протисифілітичне лікування тричі протягом вагітності

88. На північній околиці населеного пункту розташований хімічний комбінат. Протягом року спостерігається така повторюваність вітрів: північний - 10%, східний - 20%, південний - 50%, західний - 20%. Назвіть оптимальне місце для розміщення земельної ділянки стаціонару медико-санітарної частини:

- A.** На південь від хімічного комбінату
B. На північ від хімічного комбінату
C. На схід від хімічного комбінату
D. На захід від хімічного комбінату
E. На території хімічного комбінату

89. Жінка 36-ти років звернулася до жіночої консультації із скаргами на рясні болючі менструації, "мажучі", шоколадного кольору виділення із піхви до та після менструації. В анамнезі 4 абортів. Гінекологічний статус: зовнішні статеві органи, шийка матки та піхва не змінені, матка у ретрофлексії, розмірами 9x7x8 см, обмежено рухома. Додатки не змінені, склепіння піхви вільні. Який діагноз?

- A.** Ендометріоз тіла матки
B. Міома матки
C. Рак ендометрію
D. Дисфункціональна кровотеча
E. Хронічний ендометрит

90. У хлопчика 14-ти років із загостренням вторинного обструктивного пієлонефриту із сечі виділена синьогнійна паличка в титрі 1000000 мікробних тіл на 1 мл. Який антибактеріальний препарат найбільш доцільно призначити в даному випадку?

- A.** Ципрофлоксацин
B. Ампіцилін
C. Цефазолін
D. Азітроміцин
E. Левоміцетин

91. Хвора 18-ти років звернулася до гінеколога зі скаргами на появу бородавчастих підвищень у ділянці статевих органів. Під час огляду зовнішніх статевих органів на великих і малих статевих губах визначаються сосочкоподібні розростання, м'якої консистенції, безболісні. При гінекологічному дослідженні патології з боку внутрішніх статевих органів не виявлено. Який попередній діагноз?

- A.** Гострокінцеві кондиломи
B. Папіломатоз
C. Сифілітичні кондиломи
D. Вегетуюча пухирчатка
E. Рак вульви

92. У хлопчика 14-ти років на тлі хронічного тонзиліту та гаймориту з'явилися відчуття перебоїв у роботі серця і додаткових пульсових ударів. ЧСС- 83/хв. На ЕКГ: після кожних двох синусових скорочень регулярно виникають імпульси, в яких відсутній зубець *P*, *QRS* поширений більше 0,11 с, різко деформований, дискордантний зубець *T*, після чого рееструється повна компенсаторна пауза. Вкажіть характер порушень ритму:

- A.** Екстрасистолія за типом тригемінії
B. Екстрасистолія за типом бігемінії
C. Часткова АВ-блокада
D. Повна АВ-блокада
E. Блокада лівої ніжки пучка Гіса

93. У дитини 10-ти років з неревматичним кардитом періодично виникають напади, які проявляються відчуттям болю в ділянці серця, задишкою, блідістю, підвищенням артеріального тиску, різким збільшенням ЧСС до 180/хв. Який з медикаментозних засобів є найбільш ефективним у лікуванні?

- A.** Обзидан
B. Новокаїнамід
C. Лідокаїн
D. Верапаміл
E. Аймалін

94. Дворічна дитина кашляє близько місяця. Протягом останніх 3 тижнів кашель

став нападоподібним. Після нападу кашлю - блювання. Об'єктивно: одутлість обличчя. Субкон'юнктивальний крововилив справа. На шкірі шиї та грудної клітки поодинокі петехії, виразка на вуздечці язика. Який найбільш імовірний діагноз?

- A.** Коклюш
- B.** Туберкульозний бронхоаденіт
- C.** Спастичний бронхіт
- D.** Геморагічний васкуліт
- E.** РС-інфекція

95. До гінекологічного стаціонару звернулася жінка 36-ти років зі скаргами на значну кровотечу зі статевих шляхів та затримку місячних на місяць. При бімануальному дослідженні: шийка матки бочкоподібної форми, м'якої консистенції. Матка звичайних розмірів, дещо розм'якшена. Придатки без особливостей з обох сторін. При дзеркальному дослідженні: шийка матки синюшна, збільшена у розмірах, зовнішнє вічко розкрите до 0,5 см. Дослідження сечі на ХГ - позитивне. Який найбільш імовірний діагноз?

- A.** Шийкова вагітність
- B.** Маткова вагітність
- C.** Аборт у ході
- D.** Загроза переривання вагітності
- E.** Позаматкова вагітність

96. Доношена дитина, народилась з масою тіла 3200 г, довжиною тіла 50 см, з оцінкою за шкалою Апгар 8-10 балів. Який оптимальний строк першого прикладання до грудей?

- A.** В перші 30 хвилин
- B.** В перші 6 годин
- C.** В перші 24 години
- D.** В перші 48 годин
- E.** Після 48 годин

97. Після бесіди з матір'ю семимісячного хлопчика, який знаходиться на природному вигодовуванні, педіатр з'ясував, що годують дитину 7 разів на добу. Яка кількість годувань установлена для дитини даного віку?

- A.** 5 разів
- B.** 3 рази
- C.** 4 рази
- D.** 6 разів
- E.** 7 разів

98. Хлопчик 12-ти років скаржиться на "голодні" нічні болі у животі, закрепи, печію. Хворіє більше двох років. Яке захворювання найбільш імовірне?

- A.** Виразкова хвороба 12-палої кишки
- B.** Гострий гастрит
- C.** Хронічний гастрит
- D.** Дискінезія жовчовивідних шляхів
- E.** Виразкова хвороба шлунка

99. Хвора 40-ка років хворіє на ревматизм. Скаржиться на сильний біль у лівому

оці, особливо вночі, погіршення зору, світлобоязнь, слезотечу. Захворювання ні з чим не пов'язує. Об'єктивно: слабка перикорнеальна ін'єкція, згладженість рельєфу райдужки, зміна її кольору. Який найбільш імовірний діагноз?

- A.** Іридоцикліт
- B.** Ірит
- C.** Кератит
- D.** Хоріоїдит
- E.** Гострий напад глаукоми

100. Хворий 67-ми років скаржиться на задишку, біль у грудях, загальну слабкість. Хворіє 5 місяців. Об'єктивно: t° - 37,3 $^{\circ}$ C, Ps - 96/хв. Над правою легенею голосове тремтіння не визначається, перкуторний звук тупий, дихання не прослуховується. У харкотинні - домішок крові дифузно змішаної зі слизом. Який найбільш вірогідний діагноз?

- A.** Рак легень
- B.** Великовогнищева пневмонія
- C.** Бронхоектатична хвороба
- D.** Вогнищевий туберкульоз легень
- E.** Екссудативний плеврит

101. Прикарпатський регіон характеризується постійною високою (більше 80%) вологістю атмосферного повітря. В холодний період року при помірно низьких температурах повітря населення цього регіону відчуває сильний холод. Це зумовлено збільшенням віддачі тепла шляхом:

- A.** Конвекції
- B.** Випромінювання
- C.** Випаровування
- D.** Кондукції
- E.** Радіації

102. Недостатньо очищені відходи промислового підприємства скидаються у річку, вода з якої використовується для господарсько-питного водопостачання. Це спричиняє загибель деяких мікроорганізмів, порушення процесів самоочищення води та погіршення її якості, що може мати негативний вплив на стан здоров'я людей. Така дія факторів навколишнього середовища називається:

- A.** Непряма
- B.** Пряма
- C.** Поєднана
- D.** Комплексна
- E.** Комбінована

103. Холодний період року характеризувався низькою температурою повітря, постійною хмарністю, снігопадами. У зв'язку з цим, перебування дітей дошкільної установи на відкритому повітрі було обмежено. При медичному огляді діти скаржились на сонливість, кволість, поганий апетит, спостерігалась низька активність на заняттях з фізичного виховання. При лабораторному дослідженні крові виявлено порушення фосфорно-кальцієвого обміну. Причиною

такого стану дітей може бути:

- A. Ультрафіолетова недостатність
- B. Нагрівальний мікроклімат в приміщенні
- C. Охолоджуючий мікроклімат в приміщенні
- D. Дискомфортний мікроклімат в приміщенні
- E. Надмірне фізичне навантаження

104. Для боротьби з бур'янами на сільсько-господарських угіддях тривалий час застосовували гербіциди, які за ступенем стійкості у навколишньому середовищі відносяться до стійких. Укажіть найбільш імовірний шлях надходження їх з ґрунту в організм людини:

- A. Ґрунт-рослини-людина
- B. Ґрунт-мікроорганізми-людина
- C. Ґрунт-тварини-людина
- D. Ґрунт-найпростіші-людина
- E. Ґрунт-комахи-людина

105. Хворий 65-ти років тиждень тому переніс гострий інфаркт міокарда. Загальний стан погіршився, турбують задуха в спокої, виражена слабкість, наявність набряків та асцити. Межі серця розширені, відзначається парадоксальна перикардіальна пульсація латеральніше від верхівкового поштовху зліва. Який найбільш вірогідний діагноз?

- A. Гостра аневризма серця
- B. Хронічна аневризма серця
- C. Гострий перикардит
- D. Кардіосклеротична аневризма серця
- E. Ревматична аневризма серця

106. Хвора 51-го року скаржиться на значні кров'янисті виділення із піхви протягом 15-ти діб. Із анамнезу: порушення менструальної функції впродовж року, хвора відмічає підвищену дратівливість, порушення сну. УЗД: матка відповідає віковим нормам, додатки без особливостей, товщина ендометрію 14 мм. Яка тактика лікаря?

- A. Діагностичне вишкрібання стінок порожнини матки
- B. Консервативне лікування кровотечі
- C. Гістеректомія
- D. Надпихова ампутація матки без додатків
- E. Обстеження на TORCH-інфекцію

107. Хвора 18-ти років скаржиться на болючість і нагубання молочних залоз, головний біль, дратівливість, набряклість нижніх кінцівок. Дані симптоми турбують з початку менархе, з'являються за 3-4 дні до початку чергової менструації. При гінекологічному огляді патології не виявлено. Яке захворювання у жінки?

- A. Передменструальний синдром
- B. Неврастенія
- C. Захворювання нирок
- D. Мастопатія
- E. Захворювання серцево-судинної системи

108. Хвора 52-х років скаржиться на біль у

правій половині грудної клітини, задишку, кашель з великою кількістю пінистого харкотиння у вигляді "м'ясних помий", з неприємним запахом. Об'єктивно: стан тяжкий, ціаноз, ЧДР- 31/хв, при перкусії вкорочений перкуторний звук над правою легенею, аускультативно - різнокаліберні вологі хрипи. Який найбільш вірогідний діагноз?

- A. Гангрена легені
- B. Абсцес легені
- C. Емпієма плеври
- D. Бронхоектатична хвороба
- E. Хронічна пневмонія

109. Хвора 23-х років доставлена в клініку після автодорожньої травми. Стан хворої тяжкий, у свідомості, шкірні покриви бліді, Рс- 100/хв., АТ- 90/60 мм рт.ст., ЧД- 29/хв., справа дихання не вислуховується, визначається виражена підшкірна емфізема. Рентгенологічно - права легенея колабована, зламани V-VI ребра справа. Яка тактика лікаря?

- A. Дренування плевральної порожнини
- B. Термінова торакотомія з ушиванням пошкодженої легені
- C. Виконання бронхоскопії
- D. Виконання міжреберної спиртновокаїнової блокади
- E. Проведення протишокової терапії

110. Хворий 15-ти років відстає у фізичному розвитку, періодичне пожовтіння шкіри. Об'єктивно: селезінка 16x12x10 см, холецистолітаз, виразка шкіри нижньої третини лівої гомілки. У крові: ер.- 3,0 · 10¹²/л, Нб- 90 г/л, КП- 1,0, мікросфероцитоз, ретикулоцитоз. Білірубін крові 56 мкмоль/л, непрямий - 38 мкмоль/л. Оберіть метод лікування:

- A. Спленектомія
- B. Пересадка селезінки
- C. Портокавальний анастомоз
- D. Оментоспленопексія
- E. Оментогепатопексія

111. Дівчинці 8 місяців; народилася недоношеною. Під час огляду: відмічається задуха, тахікардія, гепатоспленомегалія, відставання в фізичному розвитку, ціаноз кінцівок. Визначається парастернальний серцевий горб, у II міжребер'ї зліва вислуховується систолодіастолічний шум, АТ- 90/0 мм рт.ст. Про яке захворювання слід думати?

- A. Відкрита артеріальна протока
- B. Коарктація аорті
- C. Стеноз аортального клапана
- D. Стеноз легеневої артерії
- E. Незарощення міжшлуночкової перегородки

112. Лікар швидкої допомоги приїхав на виклик до пацієнтки 76-ти років, яка впала на праву ногу. Скарги на біль в ділянці правого кульшового суглоба. Порушення опорної функції правої нижньої кінцівки. Об'єктив-

но: права нижня кінцівка в положенні зовнішньої ротації, позитивний симптом "прилиплої п'ятки", біль при навантаженні по вісі на великий вертлюг. Який найбільш імовірний діагноз?

- A. Перелом шийки правого стегна
- B. Забій правого кульшового суглоба
- C. Задньо-нижній вивих стегна
- D. Правобічний коксартроз
- E. Перелом верхньої третини правого стегна

113. З відмороженнями обох ступней хворий доставлений до приймального відділення. Що необхідно зробити потерпілому?

- A. Накласти пов'язку, ввести судиннорозширюючі препарати
- B. Призначити серцеві препарати
- C. Помістити ноги в гарячу воду
- D. Розтерти снігом ступні
- E. Накласти спиртовий компрес

114. На четверту добу після отримання колотої рани правої стопи у хворого підвищилася температура тіла до 38°C , пахвинні лімфатичні вузли збільшились, стали болючі, шкіра над ними почервоніла. Про яке ускладнення рани можна думати?

- A. Лімфаденіт
- B. Лімфангоїт
- C. Флегмона
- D. Пращець
- E. Бешиха

115. Хворий 50-ти років звернувся зі скаргами на підвищення температури тіла до 39°C , пульсуючий біль та припухлість правої кисті. Напередодні уколів кисть риб'ячою кісткою. При огляді відмічається набряк і різкий біль в долоні та в ділянці підвищення I пальця кисті. Окрім цього відзначається набряк м'яких тканин тилу кисті, почервоніння шкіри та різкий біль при рухах пальців. Яке захворювання у пацієнта?

- A. Флегмона правої кисті
- B. Карбункул кисті
- C. Бешиха кисті
- D. Сухожилковий панарицій I пальця кисті
- E. Стороннє тіло кисті

116. У місті на вибірковій сукупності вивчався вплив викидів у повітря відходів металургійного виробництва на захворюваність на обструктивний бронхіт. Розрахований коефіцієнт кореляції становив +0,79. Оцініть силу і напрямок зв'язку:

- A. Прямий, сильний
- B. Зворотний, сильний
- C. Прямий, середній
- D. Зворотний, середній
- E. -

117. До жіночої консультації звернулася жінка 22-х років на 15-ту добу після кесаревого розтину зі скаргами на біль у правій молочній залозі, підвищення температури

тіла до 39°C , озноб. Об'єктивно: молочна залоза збільшена, гіперемована, ущільнена, болюча під час пальпації. Дитину годує груддю з 8-ї доби, молоко згіджує нерегулярно. Яка профілактика цього стану?

- A. Регулярне згіджування молочних залоз після годування, допологова підготовка сосків та молочних залоз
- B. Регуляція менструального циклу
- C. Регулярні профогляди, використання ВМС
- D. Згіджування обох молочних залоз після кожного годування
- E. Проведення профоглядів

118. Службовець хворіє 4 місяці, необхідно подальше лікування, хворий непрацездатний. Хто уповноважений проводити експертизу непрацездатності даного хворого?

- A. Медико-соціальна експертна комісія
- B. Лікарсько-консультативна комісія
- C. Лікуючий лікар із завідувачем відділення
- D. Головний лікар лікувально-профілактичного закладу
- E. Заступник головного лікаря по експертизі непрацездатності

119. Впродовж тривалого часу проводиться вивчення тенденцій у змінах показників загальної смертності різних груп населення, які проживають на різних адміністративних територіях. Який із статистичних методів може бути використано з цією метою?

- A. Аналіз динамічних рядів
- B. Аналіз стандартизованих показників
- C. Кореляційно-регресивний аналіз
- D. Оцінка вірогідності різниці показників
- E. Аналіз рівнів відносних величин

120. Хвора 73-х років надійшла в клініку в екстреному порядку із защемленою стегною кілою. Крім того у хворої наявна варикозна хвороба лівої нижньої кінцівки, ожиріння IV ст. Яке найбільш імовірне ускладнення може виникнути у післяопераційному періоді?

- A. Тромбоемболія легеневої артерії
- B. Сепсис
- C. Гостра дихальна недостатність
- D. Інфаркт міокарда
- E. Гостра пневмонія

121. Хворий 28-ми років поступив у відділення інтенсивної терапії зі скаргами на болі в животі, блювання, двоїння в очах. Об'єктивно: дезорієнтований, зіниці розширені, реакція на світло ослаблена, шкіра суха, гіперемована, незначний ціаноз, АТ- 90/60 мм рт.ст., Ps- 100/хв. З анамнезу відомо, що за два дні до госпіталізації вживав алкоголь невідомого походження. Специфічна терапія полягає у внутрішньовенному введенні:

- A. Етанолу
- B. Гідрокарбонату натрію
- C. 40% розчину глюкози
- D. Тіаміну
- E. Есенціале

122. У хворої 50-ти років впродовж півтора місяця відзначається стабільне наростання жовтяниці, анемії з періодичними підйомами температури тіла. Під час пальпації виявлено збільшений і безболісний жовчний міхур. Розвиток якого захворювання можна припустити?

- A. Рак головки підшлункової залози
- B. Рак жовчного міхура
- C. Жовчнокам'яна хвороба
- D. Ехінококоз печінки
- E. Первинний склерозуючий холангіт

123. Вагітна з терміном гестації 7 тижнів поступила у пологовий будинок у важкому стані зі скаргами на блювання до 20 разів на добу, слабкість, запаморочення, відразу до їжі. За вагітність маса зменшилася на 10 кг. Рс- 105/хв., ритмічний, АТ- 90/60 мм рт.ст., температура тіла 37,9°C. У крові: Нб- 154 г/л, у сечі ацетон (++++). Комплексна терапія, що проводиться, неефективна. Яка акушерська тактика?

- A. Переривання вагітності
- B. Продовжити консервативну терапію гестозу
- C. Застосувати у лікуванні хворої плазмаферез
- D. Перевести хвору у гастроентерологічне відділення
- E. Продовжити лікування протягом 1 тижня, потім вирішити питання про можливість пролонгування вагітності

124. При терміні гестації 32 тижні у вагітної почалися передчасні пологи. Перейми через 10-15 хвилин, по 15-20 секунд. Серцебиття плоду ясне, ритмічне - 145/хв. При піхвовому дослідженні шийка матки вкорочена, зовнішнє вічко розкрите на 1,5 см, плідний міхур цілий, передлежить голівка, виділення слизові, температура тіла 36,5°C. У крові: без відхилень. У мазку з піхви 4-5 лейкоцитів у п/з. Яка акушерська тактика?

- A. Токоліз. Профілактика дистрес-синдрому плоду
- B. Спазмолітики, анальгетики
- C. Пологи вести через природні пологові шляхи
- D. Операція кесарського розтину
- E. Дати внутрішньовенний наркоз для зняття пологової діяльності

125. Цеховий лікар формує для поглибленого спостереження групу осіб, що часто хворіють. При цьому він бере до уваги кількість етіологічно пов'язаних випадків захворювань з тимчасовою втратою працездатності протягом останнього року у кожного із робітників. Якою повинна бути ця кількість, щоб працівника віднесли до вка-

заної групи?

- A. 4 і більше
- B. 1 і більше
- C. 2 і більше
- D. 3 і більше
- E. 6 і більше

126. Хворий 53-х років поступив у клініку з районної лікарні, де 5 днів тому лінійним розрізом був розкритий карбункул спини. В післяопераційному періоді стан залишався важким. Констатовано тахіпное, тахікардія, лейкоцитоз, гіпертермія. При бактеріологічному обстеженні крові виділений гемолітичний стрептокок. Який найбільш імовірний діагноз?

- A. Сепсис
- B. Карбункул спини в стадії абцедування
- C. Токсикорезорбтивна гарячка
- D. Синдром системної запальної відповіді
- E. Септичний шок

127. Вагітна 32-х років скаржитися на епізодичні втрати свідомості, спонтанні непритомності, що швидко зникають при зміні положення тіла. Непритомність може супроводжуватися брадикардією, що швидко проходить. У всьому іншому вагітність протікає без ускладнень. Назвіть найбільш імовірну причину подібного стану?

- A. Стискання нижньої порожнистої вени вагітною маткою
- B. Підвищення тиску у венах верхніх кінцівок
- C. Зменшення тиску у венах нижніх кінцівок
- D. Вегето-судинна дистонія за кардіальним типом
- E. Психо-соматичні порушення

128. На 15-ту добу після пологів до гінеколога звернулася жінка зі скаргами на болі в правій молочній залозі, підвищення температури тіла до 38°C, слабкість. Об'єктивно: у верхньому квадранті правої молочної залози пальпується болючий інфільтрат 10x10 см, шкіра над ним гіперемована, з соска - гнійні виділення. Який найбільш імовірний діагноз?

- A. Гнійний мастит
- B. Лактостаз
- C. Фіброзно-кістозна мастопатія
- D. Мастопатія
- E. Кіста правої молочної залози

129. Для характеристики стану здоров'я населення в районі розраховувалися показники народжуваності, смертності, природного приросту, поширеності хвороб і первинної захворюваності, загальної інвалідності та інвалідизації населення. До якого виду статистичних величин відносяться ці показники?

- A.** Інтенсивний
- B.** Екстенсивний
- C.** Співвідношеня
- D.** Наочності
- E.** Стандартизований

130. Жінка 33-х років у минулому перенесла дві операції з приводу позаматкової вагітності, обидві маткові труби видалені. Звернулася на консультацію з питанням: що можна зробити, щоб настала вагітність?

- A.** Екстракорпоральне запліднення
- B.** Інсемінація спермою чоловіка
- C.** Сурогатне материнство
- D.** Штучне запліднення спермою донора
- E.** Індукція овуляції

131. Хвора 18-ти років через 2 тижні після ангіни скаржиться на підвищення температури тіла, болі й припухлість у колінних суглобах, висипку у вигляді червоних кілець на гомілках. Через кілька днів почав турбувати біль у гомілково-ступеневих, потім - у ліктях. Для якого захворювання характерні такі симптоми?

- A.** Гостра ревматична лихоманка
- B.** Ревматоїдний артрит
- C.** Реактивний артрит
- D.** Токсико-алергічний дерматит
- E.** Деформуючий остеоартроз

132. У жінки 62-х років спостерігається слабкість, підвищена пітливість. В анамнезі: часті застудні захворювання. Об'єктивно: температура - 37,5°C. Пальпуються шийні лімфовузли розмірами до 1,5-2 см, безболісні під час пальпації, не спаяні, щільно-еластичної консистенції. В крові: лейкоцити - 30·10⁹/л, лімфоцити - 68%, пролімфоцити - 6%. Знайдені клітини лейколізу. Який з наступних діагнозів найбільш імовірний?

- A.** Хронічний лімфолейкоз
- B.** Лімфома
- C.** Регіонарний лімфаденіт
- D.** Лімфосаркома
- E.** Лімфогранулематоз

133. У роділлі під час термінових пологів на тлі бурхливої пологової діяльності з'явився гострий біль у животі, припинилася пологова діяльність, почали наростати явища гіповолемічного шоку. Зовнішня кровотеча незначна. Який найбільш імовірний діагноз?

- A.** Розрив матки
- B.** Вторинна слабкість пологової діяльності
- C.** Емболія навколоплідними водами
- D.** Передлежання плаценти
- E.** Відшарування природно розташованої плаценти

134. Хворий на алкоголізм заявляє, що "постійно чує за вікном чоловічі і жіночі голоси", які сперечаються між собою про нього: "одні називають його алкашем, придурком, якого треба зарізати або повішати, інші - добрим татом, тому що він приніс дитині

яблуко". Про який психопатологічний синдром можна думати?

- A.** Галюцинаторний
- B.** Деліріозний
- C.** Параноїдний
- D.** Абстинентний
- E.** Онейроїдний

135. У коридорі лікарні хворому 55-ти років раптово стало погано, негайно оглянутий лікарем. При огляді: шкірні покриви бліді, самостійне дихання відсутнє, пульсу на сонних артеріях немає, зіниці не розширені. З якого заходу необхідно почати реанімацію, щоб відновити серцеву діяльність?

- A.** Прекардіальний удар
- B.** Дихання "рот до рота"
- C.** Зовнішній масаж серця
- D.** Налагодження прохідності дихальних шляхів
- E.** Дефібриляція

136. У дівчинки 3-х місяців спостерігаються нежить, задишка, сухий кашель. Хворіє 2-гу добу. Об'єктивно: шкіра бліда, акроціаноз, дихання поверхневе, Ps- 80/хв., над усією поверхнею легень коробковий звук, велика кількість дрібнопухирцевих хрипів. Який найбільш імовірний діагноз?

- A.** Гострий бронхіоліт
- B.** Пневмонія
- C.** Муковісцидоз
- D.** Стороннє тіло дихальних шляхів
- E.** Гострий бронхіт

137. Хвора 24-х років звернулася до клініки зі скаргами на збільшення маси тіла, підвищений апетит. Об'єктивно: гіперстенічної статури, індекс маси тіла 33,2 кг/м², обвід талії 100 см. Співвідношення обвіду талії до обвіду стегон 0,95. Який попередній діагноз?

- A.** Аліментарно-конституційне ожиріння, I ст., абдомінальний тип
- B.** Гіпоталамічне ожиріння за типом Іценко-Кушинга, II ст., геноїдний тип
- C.** Аліментарно-конституційне ожиріння, III ст., геноїдний тип
- D.** Аліментарно-конституційне ожиріння, II ст., абдомінальний тип
- E.** Гіпоталамічне ожиріння за типом Іценко-Кушинга, I ст., абдомінальний тип

138. Хворого 47-ми років почав турбувати стискаючий біль за грудниною, що виникає під час ходи на 700-800 м. Один раз на тиждень випиває 2 л пива. Артеріальна гіпертензія впродовж останніх 7-ми років. Об'єктивно: Ps- 74/хв., АТ- 120/80 мм рт.ст. При проведених ВЕМ на навантаженні 75 Вт зареєстровано депресію сегмента ST на 2 мм нижче ізолінії у V4 - V6. Який найбільш імовірний діагноз?

- A.** Стенокардія напруги, II функціональний клас
- B.** Стенокардія напруги, III функціональний клас
- C.** Стенокардія напруги, IV функціональний клас
- D.** Вегето-судинна дистонія за гіпертонічним типом
- E.** Алкогольна кардіоміопатія

139. У хворого 33-х років гостра крововтрата (ер.- $2,2 \cdot 10^{12}/л$, Hb- 55 г/л), група крові A(II)Rh⁺. Йому помилково проведено трансфузію донорської еритромаси AB(IV)Rh⁺. Через годину з'явилися відчуття тривоги, біль у попереку, животі. Ps- 134/хв., АТ- 100/65 мм рт.ст., температура тіла - 38,6°C. При катетеризації сечового міхура отримано 12 мл/год сечі темно-коричневого кольору. Яке ускладнення виникло у хворого?

- A.** Гостра ниркова недостатність
- B.** Кардіальний шок
- C.** Алергічна реакція на донорську еритромасу
- D.** Цитратна інтоксикація
- E.** Інфекційно-токсичний шок

140. У жінки 67-ми років, що страждає на гіпертонічну хворобу, вночі раптово з'явилися головний біль, задишка, що швидко перейшла в ядуху. Об'єктивно: бліда, на лобі краплі поту, АТ- 210/140 мм рт.ст., ЧСС- 120/хв., над легеньми поодинокі сухі хрипи, в нижніх відділах - вологі хрипи. Гомілки пастозні. Яка невідкладна допомога найбільш доцільна у даному випадку?

- A.** Нітрогліцерин та фуросемід в/в
- B.** Еналаприл та фуросемід в/в
- C.** Дігосин та нітрогліцерин в/в
- D.** Лабеталол та фуросемід в/в
- E.** Нітрогліцерин в/в та капотен всередину

141. В інфекційний стаціонар госпіталізована хвора 35-ти років зі скаргами на остуду, підвищення температури до 39°C, нудоту, багаторазове блювання, ниючий біль у животі, часті рідкі випорожнення з неприємним запахом, зеленого кольору до 10-12 раз на добу. Шкірні покриви бліді, тургор тканин децю знижений, живіт м'який, болючий у мезогастрії, бурчання в правій здухвинній ділянці. Який найбільш імовірний діагноз?

- A.** Сальмонельоз
- B.** Харчова токсикоінфекція
- C.** Холера
- D.** Шигельоз
- E.** Ротавірусна інфекція

142. Хворий 42-х років госпіталізований зі скаргами на головний біль, висип на тілі. Під час огляду: t^o - 40°C, збуджений, марить, обличчя гіперемоване, язик збільшений, висувається поштовхоподібно, петехіальна висипка на тулубі, кінцівках, тахікардія, гіпотонія, гепатоспленомегалія. Немає

постійного місця проживання, безробітний. Який найбільш імовірний діагноз?

- A.** Висипний тиф
- B.** ВІЛ-інфекція
- C.** Грип
- D.** Лептоспіроз
- E.** Черевний тиф

143. Хворий на гастроєзофагеальну рефлюксну хворобу впродовж 5-ти років періодично, за рекомендацією фармацевта, приймає препарат "що знижує кислотність". Виникли наступні побічні ефекти: остеопороз, м'язова слабкість, нездужання. Який препарат має такий побічний ефект?

- A.** Алюмінійвміщуючий антацид
- B.** Інгібітор протонної помпи
- C.** H₂-блокатор
- D.** Метоклопрамід
- E.** Гастроцепін

144. Хворий 44-х років під час сільськогосподарських робіт отримав рану в ділянці правої гомілки. Профілактичного щеплення проти правця не отримував протягом останніх 20-ти років. Яку профілактику правця слід провести?

- A.** Екстрена, неспецифічна (первинна хірургічна обробка рани), специфічна (активно-пасивна імунізація)
- B.** Планова, шляхом введення правцевого анатоксину
- C.** Виконати первинну хірургічну обробку рани
- D.** Потерпілому ввести 3000 АО протиправцевої сироватки
- E.** Специфічна - активно-пасивна імунізація

145. Жінка 60-ти років протягом останнього року стала відчувати слабкість, запаморочення, швидко втомлюваність. Останнім часом - задишка, парестезії. Об'єктивно: шкіра та слизові оболонки бліді з іктеричним відтінком. Сосочки язика згладжені. Печінка, селезінка у краю реберної дуги. У крові: Hb- 70 г/л, ер.- $1,7 \cdot 10^{12}/л$, КП- 1,2, макроцити. Призначення якого препарату е патогенетично обгрунтованим?

- A.** Вітамін B₁₂
- B.** Вітамін B₆
- C.** Аскорбінова кислота
- D.** Препарати заліза
- E.** Вітамін B₁

146. Хворому 50 років, стаж роботи зварювальником 18 років, скаржиться на ядуху та сухий кашель. При рентгенобстеженні ОГП: у легень на фоні підсиленого, сітчастодеформованого легеневого малюнку визначається велика кількість дрібних, округлих чітко окреслених тіней у середніх та нижніх відділах з обох боків, симетрично. Корені легень ущільнені, розширені. Який найбільш імовірний діагноз?

- A. Пневмоконіоз
- B. Дисемінований туберкульоз легень
- C. Міліарний карциноматоз
- D. Кардіогенний пневмосклероз
- E. Саркоїдоз

147. Доношений новонароджений з масою тіла 4500 г народився в асфіксії з оцінкою за шкалою Апгар 4-6 балів. В пологах утруднене виведення плечового поясу. У неврологічному статусі загальнономозкові розлади, виявлений тотальний верхній млявий парез - рука атонічна, пронована, не викликаються рефлекси - хапальний, Бабкіна, Моро. Укажіть сегменти ураження спинного мозку:

- A. C_V - T_I
- B. C_I - C_{II}
- C. C_{III} - C_{IV}
- D. T_I - T_V
- E. T_{VI} - T_{VII}

148. Лікарями поліклініки проводиться статистичне дослідження результатів захворювань двох груп пацієнтів (тих, що знаходяться на диспансерному обліку і тих, що не знаходяться) в залежності від віку, статі, рівня гігієнічної культури. Який вид статистичних таблиць найдоцільніше використати для поглибленого аналізу залежності між наведеними ознаками?

- A. Комбінаційні
- B. Аналітичні
- C. Групові
- D. Прості
- E. Розробні

149. Жінка 57-ми років скаржиться на відчуття здавлення у стравоході, серцебиття, утруднення дихання при прийомі твердої їжі, іноді з'являється блювання повним ротом, вночі - симптом "мокрої подушки". Хворіє близько 6-ти місяців. Об'єктивно: температура - 36,5°C, зріст - 168 см, вага - 72 кг, Ps- 76/хв., АТ- 120/80 мм рт.ст. Рентгенологічно: стравохід значно розширений, у кардіальній частині - звужений. Яка патологія найбільш імовірно викликала дисфагію у хворої?

- A. Ахалазія кардії
- B. Первинний езофагоспазм
- C. Грижа стравохідного отвору діафрагми
- D. Рак стравоходу
- E. Рефлюкс-езофагіт

150. Жінка 35-ти років скаржиться на слабкість, часті випороження з домішками крові, зменшення ваги тіла на 8 кг за 6 місяців, періодично - підвищення температури до 37,8°C. Об'єктивно: t°- 37,5°C, Ps- 86/хв., АТ- 110/70 мм рт.ст. Шкіра бліда, пальпаторно живіт помірно болісний. У крові: Нв- 92 г/л, ШЗЕ- 35 мм/год. Колоноскопія: слизова прямої та сигмоподібної кишки зерниста, гіперемована, набрякла, нерівномірно потовщена (псевдополіпи), кровить, на її

поверхні - ерозії та виразки. Яка патологія найбільш імовірно викликала ураження кишки у хворої?

- A. Виразковий коліт
- B. Хвороба Крона
- C. Синдром роздратованого кишечника
- D. Рак прямої кишки
- E. Поліпоз кишки

151. Юнак 20-ти років звернувся до лікарні зі скаргою на біль, який виникає в нижній третині стегнової кістки під час навантаження та у спокої. Травму заперече. Об'єктивно: шкіра звичайного кольору, пастозність і біль під час глибокої пальпації, зменшення рухів у колінному суглобі. На рентгенограмі дистального метаепіфізу стегна - зона деструкції та спікули. У крові: незрілі форми клітин, ознаки запалення відсутні. Який найбільш імовірний діагноз?

- A. Остеогенна саркома
- B. Гіперпаратиреоїдна дистрофія
- C. Хронічний остеомієліт
- D. Мієломна хвороба
- E. Мармурова хвороба

152. У чоловіка 47-ми років після підняття вантажу з'явилася різка біль у правій половині грудної клітини, почала наростати задуха, ціаноз шкірі та слизистої. Хворий 7 років тому хворів на інфільтративний туберкульоз правої легені. Останні три роки не обстежувався. При об'єктивному обстеженні перкуторно справа тимпаніт, при аускультативній дихання різко послаблене. Яке ускладнення розвинулося у хворого?

- A. Спонтанний пневмоторакс
- B. Тромбоемболія легеневої артерії
- C. Ексудативний плеврит
- D. Ателектаз правої легені
- E. Госпітальна пневмонія

153. У хворої 50-ти років, яка страждає на гіпертонічну хворобу понад 10 років, на тлі стресу раптово підвищився артеріальний тиск до 200/110 мм рт.ст. Стан супроводжувався тремтінням тіла, головним болем, тахікардією, загальним збудженням, відчуттям жару та сухості в роті. Призначення яких препаратів є найбільш обґрунтованим?

- A. β-адреноблокатори
- B. Антагоністи кальцію
- C. Сечогінні
- D. Інгібітори АПФ
- E. Блокатори рецепторів ангіотензину II

154. У хворої 64-х років на четвертий день перебування у терапевтичному стаціонарі з діагнозом: "ІХС: Стенокардія напруги III ФК" виникло серцебиття і різко погіршилося самопочуття. Об'єктивно: тони серця глухі, аритмічні, систолічний шум на верхівці. ЧСС- 94/хв., дефіциту пульса немає. АТ- 130/85 мм рт.ст. На ЕКГ: групові, політопні шлуночкові екстрасистоли, епізодами ало-

ритмія. Розвиток якої фатальної клінічної ситуації можна передбачити?

- А. Фібриляція шлуночків
- В. Пароксизм миготливої аритмії
- С. Повна атріовентрикулярна блокада
- Д. Розвиток синдрому слабкості синусового вузла
- Е. Синоатріальна блокада

155. У жінки 46-ти років, що протягом 5-ти років страждає на гіпертонічну хворобу, розвинувся гіпертонічний криз. Скарги на серцебиття, відчуття пульсації у голові, ЧСС- 100/хв, АТ- 190/100 мм рт.ст. (гіперкинетичний тип гемодинаміки). Якому препарату слід надати перевагу?

- А. β -адреноблокатор
- В. Інгібітор АПФ
- С. Сечогінне
- Д. α -адреноблокатор
- Е. Дигідропіридиновий антагоніст кальцію

156. У пацієнта 54-х років м'яка первинна артеріальна гіпертензія, ІХС: стенокардія напруги ІІ ФК, СН ІІ ст. Супутній діагноз: гастроєзофагеальна рефлюксна хвороба, ерозивний езофагіт ІІ стадія. Постійний прийом якого з препаратів може викликати у хворого посилення проявів гастроентерологічної патології?

- А. Ізосорбїду динїтрат
- В. Метопролол
- С. Еналаприлу малеат
- Д. Омепразол
- Е. Гідрохлортїазид

157. Хворому на цукровий діабет І типу, якого доставили в реанімаційне відділення в стані кетоацидотичної коми, в перші три години в якості лікування внутрішньовенно введено: фізіологічний розчин 1,2 л, розчин Рінгера 400 мл, розчин калію хлориду 7,5% 200 мл, кокарбоксілаза 5 мл. Який ще засіб обов'язково має бути введений хворому?

- А. 4% розчин натрію гідрокарбонату
- В. Еритроцитарна маса
- С. 10% розчин кальцію хлориду
- Д. Плазма крові
- Е. Промедол

158. Хворий 17-ти років знаходиться на стаціонарному лікуванні з приводу гломеруло нефриту. Скарги на виражені набряки по всьому тілі, зменшення кількості сечі, головний біль. У сечі: білок 7,1 г/л, лейкоц.- 1-2 у п/з, ер.- 3-4 у п/з. Білок у добовій сечі - 3,8 г/л, діурез - 800 мл. Загальний білок 43,2 г/л, сечовина - 5,2 ммоль/л. Холестерин - 9,2 ммоль/л. Який з перерахованих синдромів гломеруло нефриту найімовірніше має місце у хворого?

- А. Нефротичний
- В. Нефритичний
- С. Сечовий
- Д. Гематуричний
- Е. Змішаний

159. У 1-місячного хлопчика з симптомами збудження обвід голови складає 37 см, розміри великого тім'ячка 2x2 см. Дитина зригує після годування малими порціями молока; випороження нормальні за складом та об'ємом. М'язовий тонус у нормі. Який діагноз найбільш імовірний?

- А. Пілороспазм
- В. Менінгіт
- С. Пілоростеноз
- Д. Мікроцефалія
- Е. Краніостеноз

160. На прийом до венеролога звернувся пацієнт, якому на підставі клінічних проявів і даних лабораторного обстеження був установленний діагноз трихомоніаз. При призначенні лікування цьому хворому основним препаратом варто вважати:

- А. Тінідазол
- В. Інтерферон
- С. Бісептол
- Д. Пімідель
- Е. Тетрациклін

161. Хворий 64-х років госпіталізований зі скаргами на задишку, відчуття важкості у правому підбер'ї, збільшення живота. Під час огляду лікар звернув увагу на відсутність набряків на ногах при явному асциті (*ascitis praecox*), набухання шийних вен, частий малий пульс. Під час аускультатії серця визначається перикард-тон. ЕхоКГ: сепарація листків перикарда - 0,5 см, діаметр правого передсердя - 6 см. На рентгенограмі: серце нормальних розмірів, вздовж краю правих відділів серця визначається рентгеноконтрастний контур. Яке захворювання необхідно запідозрити в даному випадку?

- А. Констриктивний перикардит
- В. Дилатаційну кардіоміопатію
- С. Інфаркт міокарда в стадії утворення рубця
- Д. Ексудативний перикардит
- Е. Недостатність мітрального клапана

162. Робітниця заводу з обробки шкіри, стаж роботи у контакті із урсолом 12 років, скаржить на виражений свербіж шкіри. Об'єктивно: на кистях і пальцях рук, передпліччї, обличчї і шиї наявні симетричні папульозні поліморфні висипання. Стан погіршується після роботи, у вихідні дні та під час відпустки почуває себе краще. Що із переліченого слід застосувати у даному випадку?

- A.** Антигістамінні препарати
- B.** Дезінфікуючі розчини
- C.** Препарати сірки
- D.** Радіоактивні ізотопи
- E.** Рентгенотерапія

163. Жінка 62-х років після підняття вантажу відчула гострий біль у поперековій зоні, сідниці, задньобочковій поверхні правої стегна, зовнішній поверхні правої гомілки та тильній поверхні стопи. Об'єктивно: слабкість переднього великогомілкового м'яза, довгого розгинача великого пальця, короткого розгинача пальців правої стопи. Знижений ахіловий рефлекс справа. Позитивний симптом Ласега. Який найбільш інформативний метод дослідження для уточнення діагнозу дискогенної компресії L_5 корінця?

- A.** Магнітно-резонансне сканування
- B.** Рентгенографія хребта
- C.** Електроміографія
- D.** Ангіографія
- E.** Люмбальна пункція

164. Хвора 45-ти років доставлена машиною швидкої допомоги зі скаргами на різку загальну слабкість, нудоту, блювання, біль у животі. Останнім часом відзначає зниження апетиту, схуднення. Об'єктивно: гіперпігментація шкіри, АТ- 70/45 мм рт.ст., брадикардія. В додаткових дослідженнях знижений вміст альдостерону, кортизолу в крові, знижена екскреція 17-КС та 17-ОКС з сечею, гіпонатріємія, гіпохлоремія, гіпокаліємія. Які лікувальні заходи потрібно вжити?

- A.** Призначення глюкокортикоїдів, мінералокортикоїдів, дієти з підвищеним вмістом кухарської солі
- B.** Призначення дієтотерапії з підвищеним вмістом кухарської солі
- C.** Призначення преднізолону
- D.** Призначення альдостерону
- E.** Призначення інсуліну

165. До приймального відділення лікарні надійшов хворий з хриплим диханням (більш утруднений вдих), ціанозом шкіри, тахікардією та артеріальною гіпертензією. В анамнезі - бронхіальна астма. Годину тому робив інгаляцію сальбутамолу та забув зняти ковпачок, який аспірував при глибокому вдиху. Які дії лікаря?

- A.** Виконати прийом Геймліха
- B.** Одразу виконати конікотомію
- C.** Викликати анестезіолога та чекати на його появу
- D.** Зробити інгаляцію β_2 -адреноміметика
- E.** Ввести підшкірно дексаметазон

166. На санпропускник доставлено постраждалого зі скаргами на болі у ділянці тазу. Дві години тому під час вибуху був притиснутий автомобілем, що перевернувся. Стогне від болю. Об'єктивно: АТ- 70/40 мм рт.ст., ЧСС- 115/хв. Таз деформований. Вко-

рочення правої нижньої кінцівки. Органи черевної порожнини без патології. Оберіть оптимальний спосіб купірування болювого синдрому:

- A.** Наркотичний анальгетик
- B.** Внутрішньокісткова анестезія у крило клубової кістки
- C.** Внутрішньотазова анестезія
- D.** Ненаркотичний анальгетик
- E.** Провідникова анестезія

167. У хворій 37-ми років часті болісні сечовипускання, відчуття неповного спорожнення сечового міхура. Хворіє близько 15-ти років. У сечі: питома вага 1020, білок - 0,04 г/л, лейкоцити - 20-25 у п/з, еритроцити - 3-4 у п/з. При ультрасонографії - нирки без особливостей, об'єм сечового міхура 300 мл, його стінка потовщена до 0,5 см, трабекулярна у просвіті - ехозавис. Який метод додаткового дослідження необхідний цій пацієнтці у першу чергу для уточнення діагнозу?

- A.** Цистоскопія
- B.** Бакпосів сечі
- C.** Екскреторна урографія
- D.** Оглядова урографія
- E.** Проба Нечипоренка

168. Хворий 77-ми років скаржиться на неможливість помочитися, розпираючий біль над лоном. Захворів гостро 12 годин тому. Об'єктивно: над лоном пальпується наповнений сечовий міхур. Ректально: простата збільшена, щільно-еластична, з чіткими контурами, без вузлів. Міжчасткова борозенка виражена. При ультрасонографії - об'єм простати 120 см³, вона вдається в порожнину сечового міхура, паренхіма однорідна. Простатспецифічний антиген - 5 нг/мл. Яке найбільш імовірне захворювання викликало гостру затримку сечі?

- A.** Гіперплазія простати
- B.** Рак простати
- C.** Склероз простати
- D.** Туберкульоз простати
- E.** Гострий простатит

169. У хлопчика 2-х років на другий день після профілактичного щеплення з'явилися підвищення температури до 38°C та біль у животі без певної локалізації. На 3-й день у дитини виникла червона папульозно-геморагічна висипка на розгинальних поверхнях кінцівок і навколо суглобів. Відмічається набряклість та незначна болючість колінних суглобів. З боку інших органів та систем - без патологічних змін. Який найбільш імовірний діагноз?

- A.** Геморагічний васкуліт
- B.** Тромбоцитопенічна пурпура
- C.** Менінгококцемія
- D.** Кропив'янка
- E.** ДВЗ-синдром

170. Хворий 73-х років звернувся до лікаря

зі скаргами на серцебиття, перебої в діяльності серця, ядуху з переважанням утрудненого вдиху. Ps- 96/хв., ЧСС- 128/хв., фібриляція передсердь. Тони серця ослаблені, систолічний шум на верхівці. Печінка +5 см. Набряки гомілок, ФВ- 51%. Для контролю частоти серцевих скорочень доцільно використати:

- А. Дигоксин
- В. Лізиноприл
- С. Фуросемід
- Д. Триметазидин
- Е. Амлодипін

171. Хворий 22-х років скаржиться на кашель з виділенням "іржавого" харкотиння, епізоди затьмарення свідомості, підвищення температури тіла до 40, 1°C, задишку, біль у м'язах. Об'єктивно: ЧД- 36/хв. Справа, нижче кута лопатки - тухий перкуторний звук, при аускультатії - бронхіальне дихання. У крові: лейк.- 17,8 · 10⁹/л, ШЗЕ- 39 мм/год. Який діагноз є найбільш імовірним?

- А. Негоспітальна пневмонія
- В. Туберкульоз легень
- С. Бронхоектатична хвороба
- Д. Гострий бронхіт
- Е. Рак легень

172. Для оцінки стану здоров'я населення складено та проаналізовано звіт про захворювання, що зареєстровані у населення району обслуговування (ф. 12). Який показник рахують на основі цього звіту?

- А. Показник загальної захворюваності
- В. Показник патологічної ураженості
- С. Показник захворюваності з тимчасовою втратою працездатності
- Д. Показник госпіталізованої захворюваності
- Е. Показник основної неепідемічної захворюваності

173. У 12-ти річної дитини протягом 6-ти місяців періодично з'являється лихоманка до 38, 5°C, кашель, задишка, одноразово кровохаркання. БЦЖ - рубець відсутній. Дідусь хворіє на туберкульоз. В легенях розсіяні сухі і різнокаліберні вологі хрипи. Рентгенологічно: однотипна рівномірна дрібновогнищева інфільтрація легень, у верхніх частках тонкостінна каверна із слабковираженою перифокальною інфільтрацією. Яке захворювання імовірне?

- А. Туберкульоз легень
- В. Вогнищева пневмонія
- С. Хронічний бронхіт
- Д. Бронхіальна астма
- Е. Синдром Хамана-Річа

174. Хворий готується до операції з приводу варикозно розширених вен нижніх кінцівок. При огляді на підшвах виявлене мукоподібне лущення по ходу шкірних складок. Всі нігті стоп сірувато-жовтого кольору, потов-

щені і частково зруйновані. Про який дерматоз слід думати в даному випадку?

- А. Рубромікоз
- В. Висівковий лишай
- С. Кандидоз
- Д. Мікроспорія
- Е. Мікробна екзема

175. У хворого після контакту з хімічними речовинами на виробництві раптово виникло стридорозне дихання. Осиплість голосу, "гавкаючий" кашель, стала зростати задишка. Об'єктивно: акроціаноз. Який попередній діагноз?

- А. Набряк гортані
- В. Рак гортані
- С. ТЕЛА
- Д. Ателектаз легень
- Е. Пневмоторакс

176. Хворий 37-ми років госпіталізований до реанімаційного відділення у зв'язку з повторюваними кожні півгодини судомними тоніко-клонічними нападами. Між нападами до свідомості не приходять. АТ- 120/90 мм рт.ст., Ps- 100/хв. Вчора ввечері був на весіллі, вживав алкоголь. 5 років тому переїхав закрити черепно-мозкову травму, забій головного мозку, після чого виникли поодинокі судомні напади з втратою свідомості. Хворий курс протиепілептичного лікування не проходив. Який препарат необхідно першочергово ввести для надання невідкладної допомоги?

- А. Сибазон
- В. Сульфат магнію
- С. Оксидутират натрію
- Д. Аміназин
- Е. Тіопентал натрію

177. Під час судово-медичного дослідження трупа судово-медичний експерт описав у тім'яно-скроневій ділянці справа рану лінійної форми, розміром 6,4 см при зведених краях, краї нерівні, вкриті саднами; в глибині рани видно тканинні перетинки. Дайте назву описаної рани:

- А. Забита
- В. Розсічена
- С. Рубана
- Д. Колена
- Е. Різана

178. Пацієнт 60-ти років скаржиться на практично постійне відчуття важкості і переповнення в епігастрії, що посилюється після їжі, відрижку з тухлим запахом, іноді блюванні з їденою 1-2 дні тому їжею, схуднення. 12 років тому вперше виявлена виразка пілоричного каналу. Відзначав періодичні "голодні" болі, з приводу яких приймав ранітидин. Погіршення протягом 3-х місяців. Об'єктивно: визначається "шум плескоти" в епігастрії. Про яке ускладнення йдеться?

- A.** Стеноз пілоруса
- B.** Пенетрація виразки шлунка
- C.** Функціональний спазм ворота
- D.** Стороннє тіло шлунка (безоар)
- E.** Малігнізація виразки шлунка

179. Жінка 23-х років. Після перенесеного стресу з'явилися спрага, полідипсія, поліурія, схудла, наростала слабкість, потім з'явилися нудота, блювота, сонливість, знепритомніла. Госпіталізована. Глікемія - 28 ммоль/л, ацетон в сечі різко позитивний. Розпочато лікування кетоацидотичної коми. Коли доцільно розпочати профілактику гіпоглікемії шляхом введення 5% розчину глюкози?

- A.** Після зниження рівня глікемії до 13-14 ммоль/л
- B.** Через 2 години після початку інсулінотерапії
- C.** Після відновлення свідомості хворої
- D.** Після нормалізації рівня глікемії
- E.** При швидкості зниження рівня глікемії понад 5 ммоль/л за годину

180. У електрозварювальника зі стажем роботи 15 років під час медичного огляду виявлено сухі хрипи в нижніх відділах легень. На рентгенограмі спостерігаються дифузні вузлики розміром 3-4 мм в середніх і нижніх відділах легень. Яке захворювання можна запідозрити?

- A.** Металоконіоз
- B.** Силікоз
- C.** Силікатоз
- D.** Карбоконіоз
- E.** Бронхіт

181. У підлітка 15-ти років при обстеженні в військкоматі виявлено інтервальний систолічний шум на верхівці серця, акцент II тону над легеневою артерією, тахікардія. Який із додаткових методів обстеження є найбільш інформативним для встановлення діагнозу?

- A.** Ехокардіографія
- B.** Електрокардіографія
- C.** Рентгенографія
- D.** Фонокардіографія
- E.** Реографія

182. Дівчинка 5-ти років скаржитися на болі в ділянці піхви, значні виділення гнійного характеру, які турбують протягом 5-ти днів і поступово посилюються. При огляді лікар виявив значний набряк зовнішніх статевих органів, почервоніння, гнійні виділення з піхви з неприємним запахом. При УЗД в ділянці піхви визначається ехо-позитивна тінь. Яка причина може призвести до такого стану у дітей?

- A.** Наявність стороннього тіла в піхві
- B.** Пухлина піхви
- C.** Пухлина шийки матки
- D.** Гнійний кольпіт
- E.** Вульвовагініт

183. Постраждалого доставлено в тяжкому стані з місця ДТП. При обстеженні біль при осьовому навантаженні на крила таза та їх рухомість. В якому положенні слід іммобілізувати хворого?

- A.** На спині в положенні за Волковичем
- B.** На боці з приведеними до живота стегнами
- C.** На животі з подушкою під тазом
- D.** В положенні напівсидячи
- E.** На спині з подушкою під тазом

184. Хвора 22-х років, зниженого харчування, вегетаріанка, звернулася в поліклініку зі скаргами на спотворення нюху, смаку, "заїди" у кутах роту. Об'єктивно: виражена голубизна склер. Був встановлений діагноз: залізодефіцитна анемія. Який клінічний синдром має перевагу?

- A.** Сидеропенічний
- B.** Анемічний
- C.** Гемологічний
- D.** Гемолітичний
- E.** Мієлодиспластичний

185. Пацієнт 50-ти років хворіє на гіпертонічну хворобу 20 років. Впродовж 2-х днів відмічає погіршення стану: головний біль, нудоту, запаморочення, набряк обличчя, задишку при незначних навантаженнях, які пов'язує з надмірним споживанням солоної їжі та перериванням курсу призначеної антигіпертензивної терапії. Об-но: АТ- 180/120 мм рт.ст., ЧСС- 88/хв., ЧДР- 24/хв., послаблення дихання в задне-базальних відділах легень. Надання допомоги пацієнту в стаціонарі слід розпочати з:

- A.** В/в введення 80 мг фуросеміду
- B.** В/м введення 2 мл седуксену
- C.** В/в крапельного введення ізокету
- D.** Сублінгвального прийому 10 мг корінфару
- E.** В/в введення лабеталолу

186. У хворого 37-ми років протягом тижня спостерігається різкий біль у лобній ділянці справа, погіршення дихання через ніс та слизово-гнійні виділення з правої половини. Об'єктивно: набряк слизової оболонки носа, слизово-гнійні виділення із середнього носового ходу. Для якого з перелічених захворювань найбільш характерні наведені симптоми?

- A.** Фронтит
- B.** Сфеноїдит
- C.** Гайморит
- D.** Етмоїдит
- E.** Гемісинуїт

187. У населеному пункті планується будівництво багатопрофільної лікарні на 500 ліжок. Де на лікарняній ділянці необхідно розмістити поліклініку?

- A.** Біля центрального входу
- B.** У садово-парковій зоні
- C.** У центрі ділянки біля лікувальних корпусів
- D.** Розміщення поліклініки на території ділянки не дозволяється
- E.** Біля господарської зони

188. Хвора 38-ми років скаржиться на "припливи" відчуття жару, які повторюються до 5 разів на добу, головний біль у потиличній ділянці з підвищенням артеріального тиску, серцебиття, запаморочення, швидку втомлюваність, дратівливість, погіршення пам'яті. 6 місяців тому проведена операція в об'ємі екстирпації матки з придатками. Який найбільш імовірний діагноз?

- A.** Післякастраційний синдром
- B.** Передменструальний синдром
- C.** Ранній патологічний клімакс
- D.** Вторинна психогенна аменорея
- E.** Фізіологічна пременопауза

189. У хворій 28-ми років після стресу розвинулись: різка слабкість, запаморочення, потемніння в очах, нудота і втрата свідомості без судом. Об'єктивно: хвора непритомна, шкіра бліда, кінцівки холодні. Зіничні та сухожилльні рефлекси збережені. АТ- 80/50 мм рт.ст., Ps- 102/хв., зниженого наповнення. Глюкоза крові - 5,7 ммоль/л. Який найбільш імовірний діагноз?

- A.** Синкопальний стан
- B.** Епілептичний синдром
- C.** Істеричний припадок
- D.** Гіпоглікемічна кома
- E.** Транзиторне порушення мозкового кровообігу

190. Внаслідок вибуху цистерни з бензолом на хімічному заводі наявні загиблі та поранені у великій кількості (понад 50 осіб) з опіками, механічними травмами та отруєннями. Вкажіть основні елементи, які передбачає лікувально-евакуаційне забезпечення населення в цій ситуації:

- A.** Сортування, надання медичної допомоги, евакуація
- B.** Сортування, евакуація, лікування
- C.** Надання медичної допомоги, евакуація, ізоляція
- D.** Ізоляція, рятування, відновлення
- E.** Сортування, відновлення, рятування

191. Хвора 25-ти років під час самообстеження виявила пухлину у верхньому зовнішньому квадранті правої молочної залози. При пальпації - безболісне, тверде, рухоме утворення молочної залози діаметром 2 см, периферичні лімфатичні вузли не змінені. При ультразвуковому дослідженні молочних залоз: у верхньому зовнішньому квадранті правої молочної залози об'ємне утворення підвищеної ехогенності, розміром 21x18 мм. Який найбільш імовірний діагноз?

- A.** Фіброаденома
- B.** Кіста молочної залози
- C.** Дифузна мастопатія
- D.** Рак молочної залози
- E.** Мастит

192. Хвора 23-х років скаржиться на наявність пухлини у нижньому зовнішньому квадранті лівої молочної залози протягом 1-го року, що перед менструацією стає болісним і збільшується в розмірах. При пальпації: рухоме утворення, наповнене рідиною, до 3 см, із чіткими контурами, периферичні лімфатичні вузли не змінені. При ультразвуковому дослідженні молочних залоз: у нижньому зовнішньому квадранті лівої молочної залози об'ємне утворення зниженої ехогенності, розміром 31x29 мм. Який попередній діагноз?

- A.** Кіста молочної залози
- B.** Фіброаденома
- C.** Фібозна мастопатія
- D.** Рак молочної залози
- E.** Масталгія

193. У хворого 18-ти років АТ- 120/70 мм рт.ст. В ІІІ міжребер'ї зліва від краю грудниці - систолічне тремтіння. Ліва межа серця зміщена на 1 см назовні. У ІІ-ІІІ міжребер'ях зліва систоло-діастолічний шум, який посилюється під час систоли, акцент ІІ тону. Який діагноз є найбільш імовірним?

- A.** Відкрита артеріальна протока
- B.** Коарктація аорти
- C.** Дефект міжшлуночкової перегородки
- D.** Дефект міжпередсердної перегородки
- E.** -

194. Через 2 тижні після пологів у породіллі з'явилися болі в молочній залозі, що наростали впродовж 3-х днів. Об'єктивно: температура тіла 39°C, мерзлякуватість, слабкість, гіперемія шкіри, збільшення, болючість та деформація молочної залози. При пальпації інфільтрату визначається ділянка розм'якшення та флюктуації. Який найбільш імовірний діагноз?

- A.** Інфільтративно-гнійний мастит
- B.** Флегмонозний мастит
- C.** Лактостаз
- D.** Серозний мастит
- E.** Мастопатія

195. Дитині 3-х років у зв'язку із захворюванням на ГРВІ призначено: бісептол, парацетамол, назоферон. На третій день стан дитини погіршився: з'явилися біль у горлі, стоматит, кон'юнктивіт, гіперсаливація, болючі плями темно-червоного кольору на шії, обличчі, грудях та кінцівках, потім на місці плям з'явилися пухири. Відмічалось враження слизових оболонок навколо рота та ануса. Який попередній діагноз?

- A.** Синдром Стівенса-Джонсона
- B.** Атопічний дерматит
- C.** Вітряна віспа
- D.** Сироваткова хвороба
- E.** Бульозний дерматит

196. Хвора 20-ти років скаржиться на відчуття нестачі повітря, тривалі ниючі болі в ділянці серця, дратівливість. Під час обстеження: загальний стан задовільний, лабільність пульсу, АТ- 130/60 мм рт.ст. ЕКГ - порушення процесів реполяризації. У пацієнтки діагностована нейроциркуляторна дистонія за кардіальним типом. Вкажіть умови, в яких хвора повинна отримувати лікування:

- A.** Амбулаторне лікування
- B.** Стаціонарне лікування в терапевтичному відділенні
- C.** Стаціонарне лікування в кардіологічному відділенні
- D.** Стаціонарне лікування в кардіохірургічному відділенні
- E.** Стаціонарне лікування в психіатричному відділенні

197. Пацієнтка 20-ти років звернулась до лікаря жіночої консультації зі скаргами на відсутність менструацій протягом 7-ми місяців. З анамнезу: в ранньому віці хворіла на дитячі інфекції і ангіни, менархе з 13-ти років, місячні регулярні, менструальний цикл 28 днів, менструація триває 5-6 днів, безболісна. 7 місяців тому перенесла стрес. При гінекологічному огляді змін з боку матки і додатків не виявлено. Який найбільш імовірний діагноз?

- A.** Вторинна аменорея
- B.** Первинна аменорея
- C.** Альгодисменорея
- D.** Олігоменорея
- E.** Несправжня аменорея

198. У породіллі 24-х років післяпологовий період, 4-а доба. Пологи відбулися перші, своєчасні, без ускладнень. Загальний стан

породіллі задовільний. Температура тіла 36,6°C. Рс- 78/хв, ритмічний. Молочні залози в стані нагрубання. Дно матки на 2 см нижче пупка. Матка в нормотонусі, безболісна. Лохії кров'янисті, помірні. Випорожнення та сечовиділення в нормі. Яке лікування доцільно призначити?

- A.** Утеротонічні препарати
- B.** Аналгетики
- C.** Антибіотики
- D.** Естрогенні гормони
- E.** Препарати, які припиняють лактацію

199. Хвору 47-ми років турбує пухлиноподібний утвір на передній поверхні шиї в ділянці щитоподібної залози. Відмічає прогресивне збільшення утвору. Об'єктивно: в правій частці щитоподібної залози відмічається утвір діаметром близько 4 см з гладенькою поверхнею, рухомий, підвищеної щільності. Незначно виражені симптоми тиреотоксикозу. Який із додаткових методів обстеження є найбільш інформативним для уточнення діагнозу?

- A.** Тонкоголова пункційна біопсія
- B.** Рентгенографія шиї
- C.** УЗД
- D.** Визначення тиреоїдних гормонів
- E.** Визначення білковозв'язаного йоду

200. У структурі населення регіону питома вага осіб віком від 0 до 14 років - 25%, питома вага осіб від 50 років і старше - 30%. Яке поняття найбільш точно характеризує цю демографічну ситуацію?

- A.** Регресивний тип вікової структури населення
- B.** Прогресивний тип вікової структури населення
- C.** Когортний тип населення
- D.** Стаціонарний тип вікової структури населення
- E.** Імміграція населення

НАВЧАЛЬНЕ ВИДАННЯ

Центр тестування професійної компетентності фахівців з вищою освітою напрямів підготовки “Медицина” і “Фармація”.

ЗБІРНИК ТЕСТОВИХ ЗАВДАНЬ ДЛЯ ЛІЦЕНЗІЙНОГО ІСПИТУ: КРОК 2. ЗАГАЛЬНА ЛІКАРСЬКА ПІДГОТОВКА.

Київ. Центр тестування професійної компетентності фахівців з вищою освітою напрямів підготовки “Медицина” і “Фармація”.
(Українською та російською мовами).

Підписано до друку 13.03/№63. Формат 60x84 1/8
Папір офсет. Гарн. Times New Roman Суг. Друк офсет.
Ум.друк.арк. 24. Облік.вид.арк. 26.
Тираж.(3672 прим. – укр. мова, 1791 прим. – рос. мова).

Б
 балакуість болтливость
 бджола пчела
 бешиха рожа
 блювання рвота
 будівельний строительный

В
 вада порок
 вапно известь
 великогомілковий большеберцовый
 вертлюговий вертлужный
 вигодовування вскармливание
 викидень выкидыш
 випаровування испарение
 випинання выпячивание
 випромінювання излучение
 виразка язва
 висіковий отрубевидный
 висипка сыпь
 висипний тиф брюшной тиф
 висловлювання высказывания
 виснаження истощение
 витрішкуватість пучеглазие
 вишкрібання выскабливание
 вівчак волчанка
 відбитий отражённый
 відлогий пологий
 відшарування отслойка
 віковий возрастной
 вірогідність достоверность
 вічко зев
 вогнищевий очаговый
 вплив влияние
 вранішній утренний
 вуглець углерод
 вузлик узелок

Г
 гарбуз тыква
 гикавка икота
 гирло устье
 гнійний гнойный
 годування кормление
 гойдалка качели
 гомілка голень
 горбистий бугристый
 гребінцевий гребешковый
 ґрунт почва
 гучний громкий

Д
 домішка примесь
 дратівливий раздражительный
 дрібнопухирцевий мелкопузырчатый
 друкування печатание

Ж
 жвавий живой
 жовтяниця желтуха
 жовтяничність желтушность

З
 загальмований заторможенный
 загартовування закаливание
 задуха одышка
 задухо-ціанотичний одышечно-
 заздрити завидовать
 залякання ооченение
 закрп запор
 запаморочення головокружение
 затерпаня онемение
 затьмарення помрачение
 зашморг петля
 збочення извращение
 звіт отчёт
 звертання обращение
 згортання свёртывание
 здуття вздутие
 зіниця зрачок
 злиття слияние
 зомління обморок
 зоровий зрительный
 з'ясувати установить

І
 імовірність вероятность
 іржа ржавчина

К
 каламутність мутность
 калитка мошонка
 кашлюк коклюш
 кінцівка конечность
 клубовий подвздошный
 корінцевий корешковый
 короста чесотка
 косоокість косоглазие
 крейда мел
 крижі крестец
 крововилив кровоизлияние
 кульшовий тазобедренный

Л
 ланцюжок цепочка
 ливарник литейщик
 литковий икроножный
 ліжко койка
 лужний щелочной
 лусочка чешуйка
 луцення шелушение

М
 мерехтіння мелькание
 метушливий суевливый
 мигдалик миндалина
 миготливий мерцательный
 млявий вялый
 мовний языковой

Н
 набряклість отёчность
 навколишній окружающий
 надмірний чрезмерный
 наднирник надпочечник
 наочність наглядность
 натщесерце натощак
 нашарування налёт
 недостатність недостаточность
 нежить насморк
 немовля младенец
 непритомність обморок
 нориця свищ
 нюх обоняние
 нудота тошнота

О
 обліковий учётный
 облямівка кайма
 оглушення оглушение
 окоруховий глазодвигательный
 окріп кипяток
 оперізуючий опоясывающий
 опік ожог
 освітлення освещение
 отруєння отравление
 отрутохімікат ядохимикат

П
 пахвинний паховый
 паховий подмышечный
 пацюк крыса
 перебіг течение
 передміхурова предстательная
 перейма схватка
 печія изжога
 пилوک пыльца
 питома вага удельный вес
 підвищення повышение
 підгодовування прикорм
 підліток подросток
 піхва влагалище
 плин думок течение мыслей
 повздожне продольное
 попереk поясница
 порожнистий полый
 посмугованість исчерченность
 потилиця затылок
 поточний текущий
 похилий пожилой

правець столбняк
 природній естественный
 променевиї лучевой
 пухир волдырь
 пухлина опухоль

Р
 раптовий внезапный
 роділля роженица
 розбіжний расходящийся
 розгинач разгибатель
 розтин вскрытие
 розчавлений размозженный
 рухи движения
 рясний обильный

С
 самозвинувачення самообвинение
 самоприниження самоунижение
 свербець чесуха
 свербіж зуд
 свідомість сознание
 сечівник мочеиспускатель-
 сечовід мочоточник
 синець кровоподтёк
 сідниця ягодица
 сітківка сетчатка
 скаржитися жаловаться
 скутий скованный
 смердючий зловонный
 сполучений сообщённый
 спорожнення опорожнение
 спрага жажда
 статевий половой
 стегно бедро
 страва блюдо
 стравохід пищевод
 сторонній инородный
 суглоби суставы
 судоми судороги
 сумний грустный

Т
 табір лагерь
 тім'ячко родничок
 трійчастий тройничный
 тріпотіння трепетание
 тулуб туловище

У
 увага внимание
 ураженність поражённость
 усунений отстранённый
 утворення, утвір образование
 утруднений затруднённый
 ушкодження повреждение
 ущільнення уплотнение

Х
 харкотиння мокрота
 харчовий пищевой
 харчування питание
 хиткість шаткость
 хребет позвоночник

Ц
 цвях гвоздь

Ч
 чадний угарный
 частка доля
 черевний брюшной
 черево живот
 чинник фактор

Ш
 шкідливий вредный
 шкіра кожа
 шлуночок желудочек
 штучний искусственный

Щ
 щадний щадящий
 щелепа челюсть
 щеплення прививка

Я
 яєчник яичник
 яловичина говядина