

МІНІСТЕРСТВО ОХОРОНИ ЗДОРОВ'Я УКРАЇНИ

Департамент роботи з персоналом, освіти та науки

Центр тестування професійної компетентності фахівців з вищою освітою
напрямів підготовки “Медицина” і “Фармація”

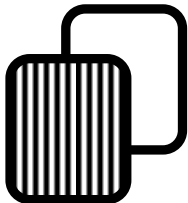
| ID студента | | | | | | | | | |
|-------------|--|--|--|--|--|--|--|--|--|
| | | | | | | | | | |
| | | | | | | | | | |
| | | | | | | | | | |
| | | | | | | | | | |
| | | | | | | | | | |

| Прізвище | | | | | | | | | |
|----------|--|--|--|--|--|--|--|--|--|
| | | | | | | | | | |
| | | | | | | | | | |
| | | | | | | | | | |
| | | | | | | | | | |
| | | | | | | | | | |

Варіант _____

**Збірник тестових завдань для складання
ліцензійного іспиту**

Крок 2 ЗАГАЛЬНА ЛІКАРСЬКА ПІДГОТОВКА



ІНСТРУКЦІЯ

Кожне з пронумерованих запитань або незавершених тверджень у цьому розділі супроводжується відповідями або завершенням твердження. Оберіть ОДНУ відповідь (завершене твердження), яка є НАЙКРАЩОЮ у даному випадку та замалюйте у бланку відповідей коло, яке містить відповідну латинську літеру.

ББК 54.1я73
УДК 61

Автори тестових завдань: Агарков В.І., Агібалов О.М., Анікін Є.І., Анісімов Є.М., Афанасьєв А.В., Багірян І.О., Бадогіна Л.П., Бараненко О.М., Безкоровайна І.М., Берьозов В.М., Беш Л.В., Белкіна О.В., Біла-Попович Г.С., Бобрицька В.В., Борисова Т.П., Вакалюк І.П., Ванханен В.Д., Вільховой С.О., Віненцов Ю.О., Волянська А.Г., Галічева Н.О., Глумчер Ф.С., Гнатко О.П., Гомон М.Л., Гопко О.Ф., Гордєєва Г.Д., Горовий І.С., Гребеник М.В., Григорова І.А., Гринчук Ф.В., Грищенко В.І., Грищенко О.В., Грона Н.В., Дашук А.М., Дедишин Л.П., Дейбук Г.Д., Демченко Т.В., Дерішов В.В., Деркач В.Г., Децик О.З., Добрянський Д.О., Дрінь Т.М., Ергард Н.М., Желіба М.Д., Жуковський О.М., Журавльов А.С., Зайцева К.А., Залізник В.О., Звенігородська Г.Ю., Зоріна С.М., Зотов О.С., Іванчук П.Р., Іщенко Т.Б., Крюков М.В., Кабелюженко С.Б., Кандиба В.П., Каніковський О.Є., Капоріна Н.В., Коваленко Т.І., Ковбаско К.М., Коломієць В.В., Колоскова О.К., Кондратенко П.Г., Кондратьєв В.О., Конопльова Л.Ф., Корнієць Н.Г., Косенко В.С., Костюк І.Ф., Крилова В.Ю., Крячкова Л.В., Ксаверчук Н.П., Куделя І.В., Кудієвський А.В., Кузнєцова С.В., Кушнерова О.А., Лазар А.П., Лакуста Н.М., Латипова Г.А., Леонов С.Ф., Логовєєва Т.М., Лойко Є.Є., Лоскутова І.Є., Лукашук В.Д., Лятуринська О.В., Ляхова Н.О., Маврутенков В.В., Мазорчук С.Г., Макеєва Е.О., Малиновська Л.Б., Мангилева Т.А., Масік Н.П., Медведєв М.В., Мітюряєва-Корнійко І.О., Молчанов Р.М., Мостовой В.П., Муравська О.М., Назаренко І.Г., Нішкунмай О.І., Огнев В.А., Островський І.М., Павлова Н.О., Паламарчук А.В., Паращук Ю.С., Парфент'єв Р.С., Перепелюк М.М., Перепічка М.П., Погорелов О.В., Погоріла М.А., Прихода І.В., Пролигіна І.В., Прунчак І.Ф., Радченко О.М., Рачок Т.Ю., Рейтмаєр М.Й., Романенко Г.О., Романчук Л.І., Рудай В.В., Семотюк М.М., Серебритьська О.В., Середюк Н.М., Сірко А.Г., Смірнова В.Л., Солдак І.І., Солов'юк О.О., Соловійов І.Є., Солодовніков В.І., Сонник Г.Т., Степанюк Л.І., Стречень С.Б., Сушко Ю.Д., Талаласко Ю.О., Талаш В.В., Таралло В.Л., Ткач Є.П., Томаш О.В., Томків В.М., Уманський Д.О., Фартушок Т.В., Федоренко Т.О., Флехнер В.М., Хименко М.Ф., Хомазюк Т.А., Хорош М.В., Чайка О.О., Чеканов С.Л., Челпан Л.Л., Чернова І.В., Чугай В.В., Шапкін В.Є., Шевченко О.А., Шклярчук Л.В., Шубравський А.О., Шумко Б.І., Шумко Г.І., Якимчук О.А., Яковенко І.К., Ярмула К.А. та Комітети фахової експертизи.

Рецензенти. Експерти: Агафонова О.О., Анісімов Є.М., Баб'як Т.С., Бобрицька В.В., Борисова Т.М., Вакалюк І.П., Волянська А.Г., Григоров Ю.Б., Голованова І.А., Губка В.О., Гуцаленко О.О., Диндар О.А., Калініна С.Ю., Каніковський О.Є., Карапетян К.Г., Колесник О.М., Колоскова О.К., Колосович І.В., Копча В.С., Кравченко О.В., Кузьміна І.Ю., Кутвий О.Б., Маврутенков В.В., Маланчук Л.М., Мартинюк Л.П., Медведєв М.В., Міщенко В.П., Мороз Л.В., Муравська О.М., Петрушенко В.В., Піптюк О.В., Пришляк О.Я., Прохорова М.П., Пузанова О.Г., Радченко О.М., Сидорчук Р.І., Стовбан І.В., Усенко С.Г., Хомазюк Т.А., Цвіренко С.М., Чурсіна Т.Я., Шестакова І.В.

Збірник містить тестові завдання для проведення ліцензійного інтегрованого іспиту “Крок 2. Загальна лікарська підготовка” та подальшого використання у навчальному процесі.

Для студентів медичних, педіатричних і медико-профілактичних факультетів та викладачів вищих медичних навчальних закладів.

Затверджено Міністерством охорони здоров'я України як екзаменаційне та навчальне видання на підставі висновків експертів (накази МОЗ України від 14.08.1998 №251, від 27.12.1999 №303, від 16.10.2002 №374, від 29.05.2003 №233).

© Copyright

ДЕРЖАВНА ОРГАНІЗАЦІЯ “ЦЕНТР ТЕСТУВАННЯ ПРОФЕСІЙНОЇ КОМПЕТЕНТНОСТІ ФАХІВЦІВ З ВИЩОЮ ОСВІТОЮ НАПРЯМІВ ПІДГОТОВКИ “МЕДИЦИНА” І “ФАРМАЦІЯ” ПРИ МІНІСТЕРСТВІ ОХОРОНИ ЗДОРОВ'Я УКРАЇНИ”.

1. Дитина 5-ти років надійшла до лікарні із скаргами на температуру 38°C та біль у правому боці. Відомо, що хворіє тиждень. Об'єктивно: стан тяжкий, що обумовлено інтоксикацією та дихальною недостатністю за змішаним типом. Перкуторно: праворуч нижче кута лопатки тупий звук, аускультативно: жорстке дихання, під лопаткою праворуч - відсутність дихальних шумів. Лейкоцитоз з нейтрофільним зсуванням ліворуч, підвищена швидкість осідання еритроцитів (ШОЕ). Ваш діагноз:

- A. Плеврит
- B. Пневмонія
- C. Обструктивний бронхіт
- D. Апендицит
- E. Стафілококова деструкція легень

2. В природному осередку чуми (Казахстан) виявлено хворого на бубонну форму чуми. Усіх, хто спілкувався з хворим, розмістили в ізоляторі. Що потрібно негайно провести ізольованим?

- A. Антибіотикопрофілактику
- B. Фагопрофілактику
- C. Хіміопротекцію ремантадином
- D. Введення інтерферону
- E. Введення індукторів інтерферону

3. Хвора 65-ти років скаржиться на висип, сильний біль у підлопатковій ділянці справа. Об'єктивно: на шкірі в підлопатковій ділянці справа розміщені лінійно рожево-червоні набряклі вогнища, дещо інфільтровані, з чіткими межами. На поверхні вогнищ згруповані везикули з прозорим вмістом. Поставте діагноз:

- A. Оперізувальний лишай (*Herpes Zoster*)
- B. Дерматит Дюрінга
- C. Бешиха
- D. Алергічний дерматит
- E. Імпетиго

4. У хворого, оперованого з приводу гострого парапроктиту, протягом 5-ти діб на тлі антибактеріальної та детоксикаючої терапії, при позитивній динаміці місцевого перебігу захворювання, спостерігаються остуди, гіпертермія, тахікардія, ейфорія. Лікар припускає, що у хворого розвинувся сепсис. Яке дослідження може підтвердити діагноз?

- A. Висів крові на наявність збудника
- B. Рентгенографія легень
- C. Ультразвукове дослідження печінки
- D. Визначення ступеню мікробної контамінації рани
- E. Визначення рівня молекул середньої маси

5. У дівчинки 6-ти років на тлі гострої респіраторної вірусної інфекції (ГРВІ) з'явилися зміни в аналізі сечі: сліди білку, лейкоцити - 30-40 в п/з, еритроцити (свіжі) - 10-12 в п/з. Артеріальний тиск - 100/60 мм рт.ст. Який з наведених діагнозів найбільш імовірний?

- A. Інфекція сечовидільної системи
- B. Гострий гломерулонефрит
- C. Геморагічний васкуліт
- D. Вульвовагініт
- E. Сечокам'яна хвороба

6. Серед мешканців присадибних ділянок с. Іванівка, які прилягають до поля агрофірми "Дружба", через 1 тиждень після зрошення його пестицидами (гексахлораном) з'явилися симптоми отруєння пестицидами. В результаті лабораторних досліджень вміст гексахлорану в ґрунті сусідніх з полем приватних садів перевищував ГДК в 2 рази, в повітрі - в 10 разів, у воді криниць (водопостачання населеного пункту є децентралізованим) - в 2 рази. Назвіть вид впливу пестицидів на організм людей, що має місце:

- A. Комплексний
- B. Ізольований
- C. Поєднаний
- D. Комбінований
- E. -

7. У дівчини 17-ти років після нервового стресу розвинулася задишка, відчуття "стороннього тіла" у горлі, колючий та ниючий біль в ділянці верхівки серця. Об'єктивно: плями червоного кольору на обличчі та шиї, дихання везикулярне, частота дихання - 26/хв. Межі серця у нормі, тони чисті, ритмічні, частота серцевих скорочень - 120/хв., артеріальний тиск - 130/80 мм рт.ст. Лікар "швидко" вважає, що це соматоформний розлад. Який препарат буде найбільш корисним в даній ситуації?

- A. Корвалол
- B. Аспірин
- C. Нітрогліцерин
- D. Парацетамол
- E. Дрогверин

8. В місті функціонує система централізованого господарчо-питного водопостачання. Його джерелом є поверхнева водойма - річка, яка за показниками якості води належить до II-го класу вододжерел. При здійсненні поточного лабораторного контролю за якістю води в точці "перед надходженням води у зовнішню розподільчу мережу" місцевою СЕС було зафіксовано два поспіль відхилення якості води за показниками епідемічної безпеки. Що найімовірніше є причиною погіршення якості води за епідемічними показниками?

- A. Незадовільна робота очисних (головних) споруд водопроводу
- B. Погіршення санітарного стану водойми - річки
- C. Порушення правил відбору проб
- D. Незадовільне транспортування проби до лабораторії
- E. Застій води у розподільчій мережі

9. Хвора 37-ми років, хімік-технолог. Турбує поява синців на животі, стегнах, гомілкях після невеликих травм або без причини. Під час огляду виявлені численні дрібні та дещо

більші синці, які місцями зливаються (від 1x1 до 4x5 см). Інших змін немає. Менструація триває до 7 днів. Селезінка не пальпується. В крові: Нв- 92 г/л, лейкоцити - $7,2 \cdot 10^9$ /л, тромбоцити - $6 \cdot 10^9$ /л, швидкість осідання еритроцитів - 33 мм/год. Який патогенез даного захворювання?

- A.** Скорочення тривалості життя тромбоцитів
- B.** Зниження рівня антигемофільного глобуліну
- C.** Зниження рівня протромбіну крові
- D.** Зниження рівня фібриногену
- E.** Підвищення фібринолітичної активності

10. Дитині 8 років. Скарги на температуру тіла $39,3^{\circ}\text{C}$, головний біль, блювання. 1-й день захворювання. Шкіра чиста. Зів гіперемованний. Язик обкладений. Кон'юнктивіт. Склерит. Слабко виражена ригідність потиличних м'язів. Позитивний симптом Керніга справа. Ліквор: цитоз - 340/мкл, лімфоцити - 87%, нейтрофіли - 13%, білок - 140 мг/л. Яким буде найімовірніший діагноз?

- A.** Серозний менінгіт
- B.** Арахноїдит
- C.** Нейротоксикоз
- D.** Пухлина мозку
- E.** Гнійний менінгіт

11. Чотирирічний хлопчик провів цілий день на пляжі. Надвечір у дитини з'явилися головний біль, слабкість, блювання. В ході об'єктивного огляду: обличчя гіперемоване, температура тіла - $38,8^{\circ}\text{C}$, частота дихання - 28/хв., частота серцевих скорочень - 130/хв. Найбільш імовірною причиною такого стану є:

- A.** Сонячний удар
- B.** Анафілактичний шок
- C.** Синкопальний стан
- D.** Запаморочення
- E.** Колапс

12. Дівчинка 13-ти років протягом 5-ти років скаржиться на біль у правому підребер'ї, що віддає у праву лопатку, напади болю пов'язані з порушенням дієти, вони нетривалі, легко знімаються спазмолітичними засобами. Під час нападу болю пальпація живота болюча, максимально в точці проекції жовчного міхура. З найбільшою імовірністю у хворого має місце:

- A.** Дискінезія жовчовивідних шляхів
- B.** Хронічний холецистит
- C.** Хронічний гастродуоденіт
- D.** Хронічний панкреатит
- E.** Виразкова хвороба 12-палої кишки

13. У студента 18-ти років на шкірі розгнаних поверхонь кінцівок та волосистої частини голови спостерігається розсіяний папульозний висип яскраво-червоного кольору, розміром від 1,0 до 5,0 см у діаметрі, поверхня якого у центрі вкрита сріблястими лусочками. Застосовуючи метод зішкрібкування, можна виявити симптом "стеаринової плями", "термінальної плівки" та "кров'яної роси".

Який попередній діагноз Вам здається найімовірнішим?

- A.** Псоріаз
- B.** Червоний плесканий лишай
- C.** Вторинний сифіліс
- D.** Папульозно-некротичний туберкульоз шкіри
- E.** Атопічний дерматит

14. Хвора 65-ти років госпіталізована в реанімаційне відділення в коматозному стані. Хворіє на цукровий діабет II-го типу 10 років. Останні 2 тижні спостерігалися виражена поліурія, полідипсія. Глюкоза сироватки крові - 30 ммоль/л, рН артеріальної крові - 7,3. Осморальність плазми крові - 350 мОсм/л. Хворій встановлено діагноз: діабетична гіперосморлярна кома. Який основний патогенетичний механізм коми?

- A.** Дегідратація
- B.** Гіпокоагуляція
- C.** Гіпонатріємія
- D.** Підвищення каналцевої реабсорбції
- E.** Підвищення клубочкової фільтрації

15. Дільничному лікарю доручили підготувати план проведення комплексу лікувально-профілактичних заходів серед населення на підпорядкованій території. Які заходи щодо вторинної профілактики захворювань він повинен внести у цей план?

- A.** Попередження ускладнення хвороб
- B.** Попередження виникнення захворювань
- C.** Усунення чинників виникнення хвороб
- D.** Покращання умов життя населення
- E.** Проведення реабілітаційних заходів

16. У 10-річного хлопчика, хворого на гемофілію, спостерігаються явища гострої респіраторної вірусної інфекції з лихоманкою. Який з наведених препаратів, що вводяться із жарознижувальною метою, є протипоказаним цьому хворому?

- A.** Ацетилсаліцилова кислота
- B.** Дротаверин
- C.** Піпольфен
- D.** Парацетамол
- E.** Ібупрофен

17. Дівчинка 14-ти років скаржиться на порушення сну, зниження маси тіла, серцебиття, кардіалгії, стомлюваність. Спостерігається гіперплазія щитоподібної залози II ст., екзофтальм. Які порушення гормонального рівня найбільш характерні для цього захворювання?

- A.** Підвищення тироксину і трийодтироніну
- B.** Підвищення тиреотропного гормону
- C.** Підвищення рівня йоду, що пов'язаний з білком
- D.** Зниження тироксину
- E.** Зниження трийодтироніну

18. Хворий госпіталізований до лікувально-профілактичного закладу з діагнозом: сечокам'яна хвороба. Під час хімічного аналізу було встановлено, що камені складаються з

солей сечової кислоти (уратів). Харчування при даній патології має бути скориговано в напрямку зниження в їжі вмісту:

- A.** М'ясних продуктів
- B.** Молочних продуктів
- C.** Зернових продуктів
- D.** Яєчних продуктів
- E.** Овочів і плодів

19. При клінічному обстеженні дитини спостерігаються різка блідість шкірних покривів із сіруватим відтінком, анемія, поява базофільної зернистості у цитоплазмі поліхроматофільних еритробластів і ретикулоцитів. У сечі збільшений вміст дельта-амінолевулінової кислоти і копропорфірину. Надмірне надходження якого ксенобіотика в організм дитини призвело до отруєння?

- A.** Свинець
- B.** Кадмій
- C.** Ртуть
- D.** Нітрати
- E.** Миш'як

20. Хлопчик 10-ти років звернувся до лікаря зі скаргами на загальну слабкість, швидку втомлюваність, дратівливість, зниження працездатності, кровоточивість ясен, петехії на ногах. Недостатність якого вітаміну може мати місце у даному випадку?

- A.** Аскорбінова кислота
- B.** Тіамін
- C.** Рибофлавін
- D.** Вітамін A
- E.** Вітамін D

21. У доношеної дитини на 3-тю добу життя на різних ділянках шкіри виявляються еритема, ерозивні поверхні, тріщини, лущення епідермісу. Немовля виглядає ніби опшарене окропом. Виявлено позитивний симптом Нікольського. Загальний стан дитини тяжкий. Виражений неспокій, гіперестезія, фебрильна температура. Найімовірніший діагноз у цьому випадку:

- A.** Ексфолювативний дерматит
- B.** Флегмона новонародженого
- C.** Псевдофурункульоз Фігнера
- D.** Пухирчатка новонародженого
- E.** Мікотична еритема

22. Хлопчик 7-ми років перебуває на лікуванні протягом місяця. При надходженні спостерігалися виражені набряки, протеїнурія - 7,1 г/л, білок в добовій сечі - 4,2 г. В біохімічному аналізі крові утримуються гіпопротеїнемія (43,2 г/л), гіперхолестеринемія (9,2 ммоль/л). Який з перерахованих варіантів гломеруло-нефриту найімовірніше має місце у хворого?

- A.** Нефротичний
- B.** Нефритичний
- C.** Ізольований сечовий
- D.** Гематуричний
- E.** Змішаний

23. Хвора 38-ми років звернулася до жіночої консультації зі скаргами на помірні кров'я-

нисті виділення зі статевих шляхів, які виникли після затримки чергової менструації на 1,5 місяці. В ході вагінального обстеження: шийка матки не ерозована, симптом "зіниці" (+++); матка не збільшена, щільна, рухома, неболюча; придатки з обох боків не збільшені, неболючі; склепіння глибокі. Який діагноз найімовірніший?

- A.** Дисфункціональна маткова кровотеча
- B.** Внутрішній ендометріоз тіла матки
- C.** Позаматкова вагітність
- D.** Маткова вагітність
- E.** Рак тіла матки

24. Тепло, що продукується організмом робітника гарячого цеху в умовах високих температур і зниженої вологості, втрачається переважно випаровуванням, що може призвести до судомної хвороби. Який вид обміну є визначальним при цьому?

- A.** Водно-сольовий
- B.** Вуглеводний
- C.** Жировий
- D.** Білковий
- E.** Вітамінний

25. Хворий 58-ми років скаржиться на здуття кишечника, закрепи, різку слабкість, суходення. Впродовж останнього місяця випорожнення лише після прийому проносних. Під час пальпації живота спостерігається щільне утворення у лівій здухвинній ділянці. Який найбільш імовірний діагноз?

- A.** Рак сигмоподібної кишки
- B.** Рак сліпої кишки
- C.** Пухлина брижі товстої кишки
- D.** Пухлина заочеревинного простору зліва
- E.** Рак лівого сечоводу

26. Підліток 16-ти років скаржиться на періодичне виникнення слабкості, запаморочення, відчуття важкості у лівому підбер'ї. Шкірні покриви і видимі слизові оболонки жовтяничні. Баштовий череп. Печінка +2 см, нижній полюс селезінки на рівні пупка. У крові: еритроцити - $2,7 \cdot 10^{12}/л$, Hb- 88 г/л, лейкоцити - $5,6 \cdot 10^9$ г/л, швидкість осідання еритроцитів - 15 мм/год. Вкажіть найбільш імовірну зміну рівня білірубину у даного хворого:

- A.** Підвищення вільного білірубину
- B.** Підвищення зв'язаного білірубину
- C.** Підвищення обох фракцій білірубину
- D.** Зниження зв'язаного білірубину
- E.** Зниження вільного білірубину

27. Жінка 28-ми років звернулася до лікаря зі скаргами на набряклість обличчя, набряки ніг, іноді спостерігає сечу кольору "м'ясних помив". У підлітковому віці часто хворіла на ангіни. Об'єктивно: бліді шкірні покриви, температура - $36,8^{\circ}C$, пульс - 68/хв., ритмічний. Артеріальний тиск - 170/110 мм рт.ст. Які зміни в сечі найімовірніші?

- А.** Протеїнурія, гематурія, циліндрурія
- В.** Підвищення відносної густини, гематурія, бактеріурія
- С.** Зниження відносної густини, протеїнурія, бідний сечовий осад
- Д.** Еритроцитурія й уринозурія
- Е.** Зниження відносної густини, протеїнурія, міоглобінурія

28. Хвора 64-х років скаржиться на загальну слабкість, шум у голові, захриплість голосу. Об'єктивно: блідість з жовтяничним відтінком, язик червоний зі згладженими сосочками, асиметрія тактильної і больової чутливості. Пульс - 120/хв., артеріальний тиск - 80/50 мм рт.ст. Пальпується селезінка. У крові: Нb-58 г/л, еритроцити - $1,2 \cdot 10^{12}$ /л, лейкоцити - $2,8 \cdot 10^9$ /л, тромбоцити - $140 \cdot 10^9$ /л, швидкість осідання еритроцитів - 17 мм/год, анізоцитоз, поїкілоцитоз - виражені (++) . Яке дослідження буде вирішальним у з'ясуванні генезу анемії?

- А.** Стернальна пункція
- В.** Непряма проба Кумбса
- С.** Пряма проба Кумбса
- Д.** Фіброгастроскопія
- Е.** Люмбальна пункція

29. Жінка 43-х років скаржиться на біль у променево-зап'ясткових, гомілковостопних, міжфалангових суглобах кистей та стоп, скутість рухів уранці. Хворіє протягом 7-ми років. Захворювання почалося з симетричного ураження дрібних суглобів кистей та стоп. Спостерігається деформація стоп, їх рухи обмежені та різко болючі. Внутрішні органи без особливостей. Який показник буде найінформативнішим для постановки діагнозу?

- А.** Ревматоїдний фактор
- В.** Лейкоцитоз
- С.** Підвищена швидкість осідання еритроцитів (ШОЕ)
- Д.** Диспротеїнемія
- Е.** С-реактивний протеїн

30. Вам довелося прийти на допомогу жінці 58-ми років, у якої виникла рясна кровотеча з розірваного варикозно розширеного венозного вузла на лівій гомілці. У чому полягає перша допомога?

- А.** Підвищене положення кінцівки. Стискальна стерильна пов'язка
- В.** Накладання джгута дистально до джерела кровотечі
- С.** Накладання джгута проксимально до джерела кровотечі
- Д.** Операція Троянова-Тренделенбурга
- Е.** Z-подібний шов на розірваний варикозний вузол

31. Чоловік 38-ми років захворів 2 тижні тому, з'явився кашель, слабкість, підвищилася температура до $38,0^{\circ}\text{C}$. Стан різко погіршився до кінця 1-го тижня, коли з'явилися остуда, проливний піт, надвечір температура підвищилася до $39,0^{\circ}\text{C}$. За 2 дні до госпіталізації у хворого під час кашлю виділилася велика кількість смердючого харкотиння з кров'ю,

після чого стан хворого покращився. Пульс - 80/хв., частота дихання - 20/хв., температура тіла - $37,6^{\circ}\text{C}$. Які зміни можливі на рентгенограмі грудної порожнини?

- А.** Наявність порожнини з горизонтальним рівнем рідини
- В.** Однорідна округла тінь в легеневому полі
- С.** Зміщення середостіння в сторону гомогенної тіні
- Д.** Тінь в нижньому відділі з косою верхньою межею
- Е.** Затемнення частки легені

32. Чоловік 39-ти років, який перебував на лікуванні в хірургічному відділенні з приводу гострого холециститу, переведений в терапевтичне відділення з приводу підвищення артеріального тиску до 180/120 мм рт.ст., появи білка в сечі, стійкої лихоманки. Стійкий субфебрилітет був резистентний до антибіотикотерапії. Через 10 днів після лікування у хворого виник напад задухи з важким видихом, згодом з'явилися артралгії та еритематозне ураження шкіри. В аналізі крові - 18% еозинофілів. Яке захворювання виникло у хворого?

- А.** Вузликосий периартеріїт
- В.** Неспецифічний аортоартеріїт
- С.** Гострий гломерулонефрит
- Д.** Системний червоний вовчак
- Е.** Плисна інвазія

33. Хворий 20-ти років доставлений бригадою швидкої медичної допомоги в коматозному стані. Зіниці різко звужені, ціаноз і сухість слизових оболонок, шкіра обличчя і тулуба бліда, волога і холодна. Пульс - 60/хв., артеріальний тиск - 80/60 мм рт.ст., частота дихання - 8-10/хв. Який найбільш імовірний діагноз?

- А.** Отруєння опіатами
- В.** Отруєння атропіном
- С.** Отруєння барбітуратами
- Д.** Отруєння бензодіазепіновими похідними
- Е.** Отруєння сурогатами алкоголю

34. Хлопчик 4-х років госпіталізований до стаціонару зі скаргами на задишку, швидку втомлюваність. В анамнезі часті респіраторні захворювання. Перкуторно: межі серця розширені вліво та вгору. Аускультативно: посилення II тону над легеневою артерією, в II-III міжребер'ї ліворуч від груднини вислуховується грубий систоло-діастолічний "машинний" шум, що проводиться в усі інші точки та на спину. Який найбільш імовірний діагноз?

- А.** Відкрита артеріальна протока
- В.** Дефект міжшлуночкової перегородки
- С.** Ізольований стеноз отвору легеневої артерії
- Д.** Дефект міжпередсердної перегородки
- Е.** Клапанний стеноз аорти

35. Хворий напередодні відчув легке нездужання, незначний головний біль, слабкість. Сьогодні температура підвищилася до $38,5^{\circ}\text{C}$ з остудою, значним головним болем, перева-

жно в лобовій ділянці, вираженим болем при рухах очних яблук. Шкіра обличчя і кон'юнктива гіперемовані. Виник сухий надсадний кашель. Зів гіперемований, на м'якому піднебінні зерниста енантема, місцями точкові крововиливи. Над легеньми дихання з жорстким відтінком. Який найбільш імовірний діагноз?

- A. Грип
- B. Висипний тиф
- C. Черевний тиф
- D. Гарячка Ку
- E. Ентеровірусна інфекція

36. Хвора 36-ти років скаржиться на задишку, відчуття стискання в правій половині грудної клітки, підвищення температури до $38,7^{\circ}\text{C}$, кашель з виділенням невеликої кількості слизово-гнійного харкотиння. Хворіє понад тиждень. Скарги пов'язує з переохолодженням. Об'єктивно: легкий акроціаноз губ, пульс ритмічний, 90/хв., артеріальний тиск - 140/85 мм рт.ст. Права половина грудної клітки відстає в акті дихання. Перкусія - справа нижче кута лопатки прослуховується тупість з межею доверху. В цій ділянці дихання відсутнє. Який найбільш імовірний діагноз?

- A. Ексудативний плеврит
- B. Позагоспітальна пневмонія
- C. Ателектаз легені
- D. ТЕЛА
- E. Абсцес легені

37. До приймального покою швидкою допомогою доставлено хворого 46-ти років зі скаргами на різкий, нападopodobний біль у правій поперековій ділянці, що іррадіює у пахвинну ділянку та на внутрішню поверхню стегна. Біль з'явився раптово кілька годин тому. Напередодні у хворого з'явилася профузна безболісна гематурія зі згустками крові черв'якоподібної форми. Раніше нічим не хворів. Яке захворювання можна припустити в першу чергу?

- A. Рак правої нирки
- B. Пухлина сечового міхура
- C. Некротичний папіліт
- D. Гострий гломерулонефрит
- E. Сечокам'яна хвороба, камінь правої нирки

38. Хвора 37-ми років скаржиться на постійний тупий біль в підребер'ях з іррадіацією в спину, який посилюється після їжі. Турбує здуття живота, часті випорожнення з домішками неперетравленої їжі. Хворіє понад 5 років, схудла на 15 кг. Об'єктивно: помірне здуття живота, болючість в зоні Шоффера, точках Дежардена, Мейо-Робсона. Який з методів дослідження буде найбільш інформативним для підтвердження зовнішньосекреторної недостатності підшлункової залози?

- A. Копрограма
- B. Пероральна холецистографія
- C. Ретроградна панкреатографія
- D. ЕФГДС
- E. Ультразвукове дослідження (УЗД) органів черевної порожнини

39. Хворий вводить інсулін в латеральні поверхні плечей, живіт та стегна. Найкомfortніше відчуває себе при введенні препарату в живіт. Чим це може бути зумовлено?

- A. Швидкістю всмоктування інсуліну
- B. Зручністю введення інсуліну в живіт
- C. Меншою кількістю нервових рецепторів
- D. Самонавіюванням
- E. Доступністю введення ін'єкцій

40. Хворий 20-ти років пройшов курс поліхіміотерапії за схемою ВАМП з приводу гострого лімфобластного лейкозу. Яка морфологічна картина кісткового мозку може свідчити про настання ремісії?

- A. Вміст бластних клітин до 5%
- B. Вміст бластних клітин до 15%
- C. Вміст бластних клітин до 10%
- D. Вміст бластних клітин до 1%
- E. Відсутність бластних клітин

41. Хвора 50-ти років скаржиться на напад болю у правому підребер'ї, блювання з домішками жовчі, впродовж 5-ти років турбував біль у епігастрії, нудота, порушення випорожнення. Об'єктивно: частота серцевих скорочень - 92/хв. Підвищеної повноти, язик обкладений, іктеричні склери. Живіт м'який, болючий у проекції жовчного міхура, локальне м'язове напруження у правому підребер'ї, позитивний симптом Мерфі. В загальному аналізі крові: лейкоцити - $9,6 \cdot 10^9/\text{л}$, швидкість осідання еритроцитів - 14 мм/год. Яке дослідження доцільно призначити для підтвердження діагнозу в даному випадку?

- A. Ультразвукове дослідження жовчного міхура
- B. Сцинтиграфію печінки
- C. Бактеріологічне дослідження жовчі
- D. Холецистографію
- E. Ретроградну холангіопанкреатографію

42. Хвора 63-х років оперована з приводу багатовузлового еутиреоїдного зобу великих розмірів. З технічними труднощами вимушено виконана субтотальна резекція обох часток щитоподібної залози. На 4-й день після операції з'явилися судоми м'язів обличчя і верхніх кінцівок, біль в животі. Позитивні симптоми Хвостека і Труссо. Чим найімовірніше зумовлений такий стан хворої?

- A. Недостатність паращитоподібних залоз
- B. Післяопераційний гіпотиреоз
- C. Тиреотоксичний криз
- D. Пошкодження зворотнього нерву
- E. Трахеомаліяція

43. Жінка 36-ти років скаржиться на біль, обмеження рухів у дрібних суглобах рук, утруднене ковтання твердої їжі, слабкість, сухий кашель. Об'єктивно: шкіра кистей та

передпліч щільна, гладенька. Проксимальні суглоби II-IV пальців кистей рук набрякли, болючі при пальпації. Над легенями сухі розсіяні хрипи, межі серця зміщені вліво на 2 см, тони приглушені. У крові: швидкість осідання еритроцитів - 36 мм/год, γ -глобуліни - 24%. У сечі: змін немає. Який найбільш імовірний діагноз?

- A. Системна склеродермія
- B. Системний червоний вовчак
- C. Дерматомиозит
- D. Ревматоїдний артрит
- E. Саркоїдоз

44. Жінка 49-ти років скаржиться на біль у плечових суглобах, що посилюється під час рухів, обмеження рухливості, короткочасну вранішню скутість. Хворіє декілька років. В минулому займалася спортивною гімнастикою. На рентгенограмі плечових суглобів - звуження суглобової щілини, субхондральний остеосклероз, остеофіти у нижньовнутрішньому відділі голівки плечової кістки. Що лежить в основі патогенезу ураження суглобів у хворої?

- A. Порушення метаболізму хряща
- B. Відкладення у синовіальній оболонці імунних комплексів
- C. Порушення обміну сечової кислоти
- D. Відкладення у суглобах пірофосфату кальцію
- E. Пошкодження синовіальної оболонки інфекційним агентом

45. Жінка 56-ти років надійшла до клініки зі скаргами на біль та припухлість правого колінного суглоба, які з'явилися тиждень тому. В анамнезі: часті застудні захворювання, хронічний холецистопанкреатит. Об'єктивно: на тильно-бокових поверхнях дистальних міжфалангових суглобів є щільні вузлики невеликих розмірів, злегка болючі при пальпації, спостерігається деформація перших плеснофалангових суглобів обох стоп, правий колінний суглоб деформований, рухи в ньому обмежені. Який діагноз найбільш імовірний?

- A. Остеоартроз
- B. Ревматичний поліартрит
- C. Ревматоїдний артрит
- D. Подагра
- E. Реактивний артрит

46. Чоловік 47-ми років страждає на рак легень в термінальній стадії. Розповідає, що протягом останніх 2-3-х тижнів помітив зміни в своєму психічному стані: бачить ввечері покійну матір, яка кличе до себе, відчуває запах сирої землі, гнилого листя, бачить незнайомих людей, які несуть труну. При цьому відчуває страх. Які симптоми психічних розладів у хворого?

- A. Справжні галюцинації
- B. Ілюзорні розлади
- C. Психосенсорні розлади
- D. Маячні ідеї
- E. Депресивні розлади

47. Чоловік 38-ми років надійшов до лікарні

у непритомному стані. Захворів учора: з'явився головний біль, нудота, блювання, температура тіла - $38,5^{\circ}\text{C}$, виникло запаморочення, марення. Протягом останніх 4-х днів скаржився на біль та зниження слуху на ліве вухо. Об'єктивно: стан сопорозний, ригідність потиличних м'язів, симптом Керніга з обох боків, загальна гіперестезія, гноєтеча з лівого вуха. Який з перерахованих діагнозів найбільш імовірний?

- A. Вторинний гнійний менінгіт
- B. Первинний гнійний менінгіт
- C. Туберкульозний менінгіт
- D. Субарахноїдальний крововилив
- E. Паренхіматозно-субарахноїдальний крововилив

48. Внаслідок дорожньо-транспортної пригоди потерпілий отримав множинні переломи кінцівок та кісток тазу. В анамнезі: гемофілія А. Під час обстеження формуються гематоми на ушкоджених ділянках. Стан погіршується. Артеріальний тиск - 90/50 мм рт.ст. Вкажіть найбільш доцільну комбінацію інфузійних засобів для лікування пацієнта після застосування поліглюкіну та сольових розчинів:

- A. Кріопреципітат, еритроцитарна маса
- B. Свіжозаморожена плазма, альбумін
- C. Еритроцитарна маса, альбумін
- D. Кріопреципітат, глюкоза
- E. Еритроцитарна маса

49. Чоловік 74-х років скаржиться на періодичне запаморочення, порушення мови, втрату пам'яті на поточні події, повільну ходу. Хворіє близько 5 років. Об'єктивно: мова дизартрична, міміка бідна, сутулувата постава. Сухожилкові рефлекс $S>D$, симптом Бабінського двобічно, симптоми орального автоматизму, м'язовий тонус підвищений за пластичним типом. В позі Ромберга нестійкий, ністагм горизонтальний. Який діагноз найбільш імовірний?

- A. Дисциркуляторна енцефалопатія
- B. Хвороба Паркінсона
- C. Менінгоенцефаліт
- D. Енцефаломієліт
- E. Набряк мозку

50. Чоловік 70-ти років хворіє на ішемічну хворобу серця. Настрій помітно знижений, тривожний. На тлі тривалого безсоння з'явилися страхи, небажання жити, думки покінчити з собою. Подовгу сидить у одній і тій самій позі, відповідає не одразу, тихо, монотонним голосом. На обличчі вираз страждання, болю, страху. Який провідний психопатологічний синдром?

- A. Депресивний синдром
- B. Параноїдний синдром
- C. Астенічний синдром
- D. Фобічний синдром
- E. Обсесивний синдром

51. Жінка 28-ми років протягом 12-ти років хворіє на хронічний гломерулонефрит, який весь цей час мав латентний перебіг. За остан-

ні півроку виникла загальна слабкість, зниження апетиту, працездатності, нудота. Хвора скаржиться на головний біль, біль у суглобах. При обстеженні: анемія, підвищення рівня сечовини крові до 34,5 ммоль/л, креатинін крові - 0,766 ммоль/л, гіперкаліємія. Чим ускладнився перебіг хвороби?

- A.** Хронічною нирковою недостатністю
- B.** Гострою нирковою недостатністю
- C.** Нефротичним синдромом
- D.** Амілоїдозом нирок
- E.** Пієлонефритом

52. Хворий 70-ти років скаржиться на слабкість, запаморочення, короточасні періоди непритомності, біль в ділянці серця. Під час аускультативної серця: частота серцевих скорочень - 40/хв., тони ритмічні, I тон періодично значно посилений, артеріальний тиск - 160/90 мм рт.ст. Яка найбільш імовірна причина гемодинамічних порушень?

- A.** АВ блокада III ступеня
- B.** АВ блокада I ступеня
- C.** Брадисистолічна форма миготливої аритмії
- D.** Синусова брадикардія
- E.** Повна блокада лівої ніжки пучка Гіса

53. У хворого 35-ти років, що страждає на хронічний гломерулонефрит і останні 3 роки перебуває на гемодіалізі, з'явилися перебої в роботі серця, гіпотонія, зростаюча слабкість, задишка. На ЕКГ: брадикардія, атріовентрикулярна блокада I ст., високі загострені зубці Т. Напередодні - грубе порушення питного та дієтичного режимів. Яка найбільш імовірна причина вказаних змін?

- A.** Гіперкаліємія
- B.** Гіпергідратація
- C.** Гіпокаліємія
- D.** Гіпернатріємія
- E.** Гіпокальціємія

54. Хворий на виразкову хворобу 12-палої кишки звернувся зі скаргами на слабкість, задишку при незначному навантаженні, бажання їсти крейду. Об'єктивно: блідий, трофічні зміни шкіри. В крові: Hb- 82 г/л; еритроцити - $3,3 \cdot 10^{12}/л$; КП- 0,75, ретикулоцити - 0,7%, залізо крові - 5,6 мкмоль/л. Яке ускладнення розвинулося у хворого?

- A.** Залізодефіцитна анемія
- B.** Гемолітична анемія
- C.** Еритремія
- D.** Апластична анемія
- E.** B_{12} -фоліеводефіцитна анемія

55. Дитина 1,5 років народилася з масою тіла 3100 г, довжиною 51 см. Годувалася грудьми. Після введення прикорму (вівсяна каша) перестала набирати вагу, з'явилися випорожнення з неприємним запахом у великій кількості. Об'єктивно: явища гіпотрофії II ст., блідість шкіри, великий живіт. Який найбільш імовірний діагноз?

- A.** Целиакія
- B.** Проста диспепсія
- C.** Муковісцидоз
- D.** Кишкова інфекція
- E.** Глистна інвазія

56. Хвора 36-ти років захворіла гостро. Захворювання почалося з високої температури тіла, остуди, профузного поту. З'явився тупий біль у поперековому відділі, неприємні відчуття при сечовипусканні. Об'єктивно: напруження м'язів поперекового відділу, позитивний симптом постукування з обох боків. В крові: лейкоцити до $12 \cdot 10^9/л$, нейтрофілоз. В сечі: білок - 0,6 г/л, лейкоцити на все п/з, бактерії - більше 100 000 в 1 мл сечі. Яким буде попередній діагноз?

- A.** Гострий пієлонефрит
- B.** Туберкульоз нирки
- C.** Гострий гломерулонефрит
- D.** Гострий цистит
- E.** Сечокам'яна хвороба

57. Хворий 46-ти років вперше помітив набряки на ногах, слабкість, відчуття "повноти" та важкості в правому підребер'ї. 20 років хворіє на ревматоїдний артрит. Збільшені печінка і селезінка, щільної консистенції. Креатинін крові - 0,23 ммоль/л, протеїнемія - 53 г/л, холестерин - 4,2 ммоль/л, питома вага сечі - 1012, протеїнурия - 3,3 г/л, поодинокі воскоподібні циліндри, еритроцити вилужені в п/з, лейкоцити - 5-6 в п/з. Яке ускладнення найбільш імовірне?

- A.** Амілоїдоз нирок
- B.** Хронічний гломерулонефрит
- C.** Гострий гломерулонефрит
- D.** Серцева недостатність
- E.** Хронічний пієлонефрит

58. У дівчинки 12-ти років хронічний вірусний гепатит С впродовж 7-ми років. Стан погіршився за останні 6 місяців. Схудла, з'явилася жовтяничність шкірних покривів і склер. Виражене свербіння шкіри, судинні "зірочки", носові кровотечі. Асцит. Печінка +4 см, селезінка на рівні пупкової лінії. З розвитком якого синдрому пов'язане виражене свербіння шкіри у хворої?

- A.** Холестаза
- B.** Гіперспленізм
- C.** Набряково-асцитичний синдром
- D.** Портальна гіпертензія
- E.** Гепатоцелюлярна недостатність

59. Спортсмен 26-ти років впав з упором на правий плечовий суглоб. Зазначає різкий біль, обмеження пасивних рухів, активні рухи в плечовому суглобі неможливі. Відведену і зігнуту у плечовому суглобі травмовану руку підтримує здорова рука. Об'єктивно: в ділянці дельтоподібного м'яза западина, під шкірою різко випинається акроміальний відросток лопатки, голівка плечової кістки пальпується під дзьобоподібним відростком. Який найбільш імовірний клінічний діагноз?

- A.** Вивих плеча
- B.** Перелом анатомічної шийки плеча
- C.** Перелом хірургічної шийки плеча
- D.** Перелом голівки плечової кістки
- E.** Відрив великого пагорбка плечової кістки

60. Хворий 30-ти років працює клепальником протягом 6-ти років. Скарги на різкий біль у плечовому поясі, особливо в нічний час. Пальці рук німіють та біліють при охолодженні. Став дратівливим. Об'єктивно: кисти набряклі, холодні, ціанотичні. Різко знижені всі види чутливості (больова, температурна, вібраційна). При пробі на холод - симптом "мертвих пальців". Відзначається слабкість у привідних м'язах V пальця; змінена електрозбудженість. Сухожилкові та періостальні рефлекси живі. Який попередній діагноз?

- A.** Вібраційна хвороба локальної дії
- B.** Вегетативно-сенсорна полінейропатія
- C.** Синдром Рейно
- D.** Вузликівий периартеріїт
- E.** Вібраційна хвороба загальної дії

61. Чоловік 31-го року багато років лікується у психіатра. На тлі тривалого безсоння з'явилися страхи, думки покінчити з собою, намагався повіситися. Настрій помітно знижений, від лікування відмовляється. Які дії є найбільш рекомендованими для профілактики суїциду хворого?

- A.** Госпіталізація в психлікарню
- B.** Госпіталізація в неврологічне відділення
- C.** Амбулаторне лікування
- D.** Психотерапевтична бесіда
- E.** Суворий нагляд вдома

62. Дитина 7-ми місяців доставлена у хірургічне відділення через 8 годин після захворювання зі скаргами на напади неспокою, біль у животі, одноразове блювання. Об'єктивно: у правій половині живота пальпується пухлиноподібне утворення. При ректальному дослідженні - кров у вигляді "малинового желе". Яке захворювання можна припустити?

- A.** Інвагінація
- B.** Подвоєння кишечника
- C.** Пухлина черевної порожнини
- D.** Глистна інвазія
- E.** Ентерокистома

63. У хворої 25-ти років відсутні менструації впродовж 6-ти місяців. Менструації з 16 років по 3-5 днів із затримками на місяць, помірні, болючі. У жінки надмірна вага тіла, гірсутизм, неплідність. При бімануальному дослідженні тіло матки нормальних розмірів. З обох сторін від матки пальпуються збільшені в розмірах яєчники до 4 см в діаметрі, щільної консистенції, безболісні, рухомі при зсуві. Яким буде діагноз?

- A.** Полікістоз яєчників
- B.** Хронічний двосторонній аднексит
- C.** Синдром галактореї та аменореї
- D.** Синдром Шихана
- E.** Дермоїдні кісти яєчників

64. У дівчинки 3-х місяців діарея та гіпотро-

фії. Народилася з масою 3300 г. З 2-х місяців переведена на штучне вигодовування коров'ячим молоком. Шкіра суха, м'язовий тонус знижений, випорожнення рідкі, зеленуваті, смордючі. У копрограмі багато нейтрального жиру. Хлориди поту - 70 мекв/л. Яке захворювання найбільш імовірно?

- A.** Муковісцидоз
- B.** Непереносимість білку коров'ячого молока
- C.** Кишкова інфекція
- D.** Дисахаридна недостатність
- E.** Целиакія

65. Для оцінки популяційного здоров'я дитячого населення були використані наступні показники: поширеність хвороб, первинна захворюваність, структура захворюваності, патологічна ураженість та інвалідність. Який з цих показників відображає рівень захворюваності дітей лише на хронічні хвороби та морфологічно функціональні порушення?

- A.** Патологічна ураженість
- B.** Загальна захворюваність
- C.** Поширеність
- D.** Первинна захворюваність
- E.** Інвалідність

66. Робітник працює у ливарні з кольоровими металами та сплавами протягом 12-ти років. У повітрі робочої зони зареєстровано підвищений вміст важких металів, оксидів вуглецю та азоту. Під час регулярного медичного огляду у хворого виявлено астеновегетативний синдром, різкий біль в животі, закрепи, біль в ділянці печінки. У сечі: амінолевулінова кислота та копропорфірін. В крові: ретикулоцитоз, зниження рівню гемоглобіну. Причиною такої інтоксикації є:

- A.** Свинець та його солі
- B.** Олово
- C.** Оксид вуглецю
- D.** Оксид азоту
- E.** Цинк

67. У дитини 13-ти років сполучена вада мітрального клапана з переважанням недостатності. На тлі гострої респіраторної вірусної інфекції (ГРВІ) підсилилися задишка та загальна слабкість, з'явилася відчуття стискання в грудях, сухий кашель. В легенях вислуховуються різнокаліберні вологі хрипи. Печінка біля краю реберної дуги. Який невідкладний стан розвинувся у дитини?

- A.** Гостра лівошлуночкова серцева недостатність
- B.** Гостра правошлуночкова серцева недостатність
- C.** Гостра тотальна серцева недостатність
- D.** Хронічна лівошлуночкова серцева недостатність
- E.** Гостра судинна недостатність

68. В терапевтичному відділенні стаціонару перебувало на лікуванні 50 хворих, 40 із них працюють. Перед випискою зі стаціонару працюючим видавалися листки непраце-

здатності. Хто має право підписувати листки непрацездатності?

- A.** Лікар-куратор, завідувач відділення
- B.** Завідувач відділення, заступник головного лікаря з медичної роботи
- C.** Головний лікар, лікар-куратор
- D.** Головний лікар, завідувач відділення
- E.** -

69. Жінка 22-х років звернулася до жіночої консультації з приводу вагітності 11-12 тижнів. Під час обстеження виявлено позитивну реакцію Васермана. Дерматолог діагностував вторинний латентний сифіліс. Яка тактика ведення даної вагітності?

- A.** Штучне переривання вагітності після курсу протисифілітичної терапії
- B.** Штучне переривання вагітності до курсу протисифілітичної терапії
- C.** Термінове переривання вагітності
- D.** Пролонгування вагітності після першого курсу протисифілітичної терапії
- E.** Протисифілітичне лікування тричі протягом вагітності

70. Серед причин смертності населення України переважають нещасні випадки, отруєння та травми, злоякісні новоутворення, хвороби системи кровообігу, ендокринні, органів дихання тощо. Назвіть клас хвороб, що посідає перше рангове місце:

- A.** Хвороби системи кровообігу
- B.** Нещасні випадки, отруєння та травми
- C.** Хвороби органів дихання
- D.** Ендокринні захворювання
- E.** Злоякісні новоутворення

71. Дитина 3-х років хворіє 3 доби. Спостерігаються температура, кашель, нежить, кон'юнктивіт, світлобоязнь, білуватий крапковий висип на слизовій оболонці ясен та внутрішній поверхні щік і плямиста енантема твердого та м'якого піднебіння. Яке захворювання можна діагностувати?

- A.** Кір
- B.** Гостра респіраторна вірусна інфекція
- C.** Герпетична інфекція
- D.** Ентеровірусна інфекція
- E.** Інфекційний мононуклеоз

72. У дитини 10-ти років скарги на біль і припухлість колінних і гомілковостопних суглобів та біль у шийному відділі хребта. Ранкова скутість. Призначена протизапальна терапія дала позитивний терапевтичний ефект. Яке захворювання можна припустити?

- A.** Ювенільний ревматоїдний артрит
- B.** Остеохондроз
- C.** Ревматизм
- D.** Синдром Рейтера
- E.** Інфекційний артрит

73. Дитині 5 років. 2 тижні тому перенесла ангіну. Скарги матері на поганий апетит, порушений сон. При об'єктивному дослідженні виявлена частота серцевих скорочень - 100/хв. Як слід оцінити цей показник?

- A.** Вікова норма
- B.** Тахікардія
- C.** Брадикардія
- D.** Дихальна аритмія
- E.** Пароксизмальна тахікардія

74. У жіночу консультацію звернулася хвора 36-ти років зі скаргами на підвищену дратівливість, плаксивість, головний біль, серцебиття, набряки на руках і ногах, зменшення сечовиділення, нагрубання молочних залоз. Ці прояви виникають і поступово зростають за кілька днів до менструації і зникають з її початком. Менструальний цикл без порушень. Перераховані скарги з'явилися впродовж останнього року. Поставте діагноз:

- A.** Передменструальний синдром
- B.** Синдром Шихана
- C.** Синдром Штейна-Левенталю
- D.** Адреногенітальний синдром
- E.** Клімактеричний синдром

75. Хворий 67-ми років скаржиться на задишку, біль у грудях, загальну слабкість. Хворіє 5 місяців. Об'єктивно: температура тіла - 37,3°C, пульс - 96/хв. Над правою легенею голосове тремтіння не визначається, перкуторний звук тупий, дихання не прослуховується. У харкотинні - домішка крові, дифузно змішаної зі слизом. Який найбільш імовірний діагноз?

- A.** Рак легень
- B.** Великовогнищева пневмонія
- C.** Бронхоектатична хвороба
- D.** Вогнищевий туберкульоз легень
- E.** Ексудативний плеврит

76. Недостатньо очищені відходи промислового підприємства скидаються у річку, вода з якої використовується для господарсько-питного водопостачання. Це спричиняє загибель деяких мікроорганізмів, порушення процесів самоочищення води та погіршення її якості, що може мати негативний вплив на стан здоров'я людей. Така дія факторів навколишнього середовища називається:

- A.** Непряма
- B.** Пряма
- C.** Поєднана
- D.** Комплексна
- E.** Комбінована

77. Хворий 48-ми років госпіталізований з нападами судом. Багато років страждає на виразку 12-ти палої кишки (ДПК). Протягом останнього місяця спостерігає щоденне блювання, схуд на 20 кг. Об'єктивно: хворий виснажений. В епігастральній ділянці визначається "шум плеску". Нижня межа шлунка на рівні гребінцевої лінії. Лабораторно: загальний білок - 47 г/л; *K* - 2,1 ммоль/л, *Na* - 118 ммоль/л, *Ca* - 1,6 ммоль/л, хлориди - 82 ммоль/л, гематокрит - 64%. Який попередній діагноз?

- A.** Декомпенсований стеноз ворота́ря
- B.** Кровоточива виразка 12-ти палої кишки
- C.** Субкомпенсований стеноз ворота́ря
- D.** Малігнізована виразка шлунка
- E.** Компенсований стеноз ворота́ря

78. Вагітна в терміні 34 тижні доставлена в пологовий будинок в зв'язку з кровотечею зі статевих шляхів, що з'явилася під час сну. Біль не турбує. Кровотеча близько 300,0 мл. Поставте діагноз:

- A.** Передлежання плаценти
- B.** Передчасне відшарування нормально розташованої плаценти
- C.** Рак шийки матки
- D.** Кровоточива ерозія
- E.** Розрив судин пуповини

79. Хворий 60-ти років скаржиться на часті болісні утруднені сечовипускання, переривчастий струмінь сечі. Вночі сечовипускання до 5 разів. Після фізичного навантаження відзначає домішки крові у сечі. Ректально простата збільшена, щільно-еластична, безболісна, без вузлів. У сечі: питома вага - 1020, білок - 0,1 г/л, лейкоцити - 20-30 у п/з, еритроцити - 10-20 у п/з. Який метод обстеження першочерговий?

- A.** Трансректальне ультразвукове дослідження
- B.** Цистоскопія
- C.** Оглядова урографія
- D.** Екскреторна урографія
- E.** Бактеріологічне дослідження сечі

80. Трудова діяльність робітника потребує зосередженості уваги, емоційного напруження. Мають місце зоро- і слухомоторні реакції, висока щільність робочого часу. Дану працю слід оцінювати з точки зору:

- A.** Нервового напруження
- B.** Фізичної важкості
- C.** Кількості енерговитрат
- D.** Споживання кисню
- E.** Статичного навантаження

81. Хвора 48-ми років надійшла до хірургічного відділення з ранами стегна. При огляді встановлено, що поверхня рани вкрита брудно-сірим нальотом з неприємним солодкуватим запахом. Рановий вміст нагадує малинове желе. Шкірні покриви навколо рани напружені, блискучі. Під час пальпації тканин спостерігається помірна крепітація. Яка мікрофлора найбільш імовірно стала причиною запалення?

- A.** Анаеробна клостридіальна
- B.** Анаеробна неклостридіальна
- C.** Стрептококи
- D.** Стафілококи
- E.** Синьогнійна паличка

82. Для обслуговування населення в міській поліклініці є 30 посад дільничних лікарів. Крім цього на території обслуговування поліклініки організовані 3 амбулаторії сімейних лікарів (лікарів загальної практики). Надання якого виду лікувально-профілактичної до-

помоги забезпечують вказані лікарі?

- A.** Первинної
- B.** Першої
- C.** Вторинної
- D.** Третинної
- E.** -

83. Для обслуговування населення в районній поліклініці ЦРЛ є 25 посад лікарів-спеціалістів. Надання якого виду лікувально-профілактичної допомоги забезпечують вказані лікарі?

- A.** Вторинної
- B.** Первинної
- C.** Першої
- D.** Третинної
- E.** -

84. Хвора 53-х років скаржиться на ниючий біль унизу живота, значне його збільшення за останні 5 місяців, схуднення, слабкість. При гінекологічному обстеженні виявлено: шийка матки чиста, матка не збільшена, неболюча, малорухома. З обох боків визначаються пухлини розміром 10x13 см, з нерівною поверхнею, щільною консистенцією, нерухомі. При перкусії живота спостерігається флукутація. Яким буде попередній діагноз?

- A.** Рак яєчників
- B.** Фіброміома матки
- C.** Тубооваріальна пухлина
- D.** Блукаюча нирка
- E.** Ендометріоз

85. Швидкою допомогою доставлена жінка з виниклим після затримки менструації перелимоподібним болям в правій здухвинній ділянці, що іррадіює в пряму кишку, кров'янистими виділеннями зі статевих шляхів. Об'єктивно: частота серцевих скорочень - 100/хв., артеріальний тиск - 90/60 мм рт.ст. Шкірні покриви бліді. Живіт болючий при пальпації, позитивний симптом Щоткіна-Блюмберга. При гінекологічному дослідженні - зсуви шийки болісні, праві придатки збільшені, болючі, задне склепіння нависає, виділення кров'янисті. Поставте попередній діагноз:

- A.** Позаматкова вагітність, що перервалася
- B.** Гострий правобічний аднексит
- C.** Апоплексія правого яєчника
- D.** Апендицит
- E.** Аборт в ході

86. Після народження дитини з масою 4500 г послід відшарувався і виділився самостійно. Пологові шляхи не пошкоджені. Стан породиллі задовільний, пульс - 92/хв., ритмічний. Артеріальний тиск - 100/60 мм рт.ст. Матка скорочується погано, почалася кровотеча. Зроблено зовнішній масаж матки, введені утеротонічні препарати. Крововтрата досягла 350 мл і проводжується. Якою буде тактика лікаря?

- A.** Ручне обстеження матки та масаж матки на кулаку
- B.** Екстирпація матки
- C.** Затискачі на параметрії за Шенкелем-Тіканадзе
- D.** Тампонада порожнини матки
- E.** Надпіхвова ампутація матки

87. Хворий 38-ми років скаржиться на гнійне виділення із лівої половини носа, утруднене носове дихання, головний біль, важкість в ділянці лівої щоки, підвищення температури тіла до $37,5^{\circ}\text{C}$. Хворіє впродовж 6-ти днів. Захворювання пов'язує з переохолодженням. Об'єктивно: болючість при пальпації в ділянці лівої щоки. Слизова оболонка лівої половини носової порожнини гіперемована, набрякла, в середньому носовому ході - гнійна полоска. Який найбільш імовірний діагноз?

- A.** Лівобічний гострий гайморит
- B.** Лівобічний гострий фронтит
- C.** Лівобічний гострий етмоїдит
- D.** Гострий риніт (нежить)
- E.** Викривлення носової перегородки вліво

88. Хвора 22-х років скаржиться на підвищення температури до 39°C , біль внизу живота, кров'янисто-гнійні виділення зі статевих шляхів. Із анамнезу: 5 днів тому проведено штучний аборт у 8 тижнів вагітності. При бімануальному дослідженні: матка збільшена, м'яка, болюча. Додатки з обох сторін не змінені. Яким буде діагноз?

- A.** Гострий метроендометрит
- B.** Розлитий перитоніт
- C.** Пельвіоперитоніт
- D.** Гострий аднексит
- E.** Перфорація матки

89. Хворий 46-ти років серед ночі викликав "швидку допомогу" з приводу раптового, різкого болю, почервоніння і припухлості першого пальця правої стопи, підвищення температури тіла. Напередодні вживав сухе виноградне вино та жирне м'ясо. Раніше нічим подібним не хворів. Поставте попередній діагноз:

- A.** Подагричний артрит
- B.** Ревматоїдний артрит
- C.** Ревматичний артрит
- D.** Реактивний артрит
- E.** Деформівний остеоартроз

90. Жінка 50-ти років скаржиться на підвищення артеріального тиску, головний біль, нудоту. З анамнезу відомо, що 15 років хворіє на ХОЗЛ. Об'єктивно: почервоніння обличчя, артеріальний тиск - 170/120 мм рт.ст. Тони серця підсилені. Пульс - 76/хв., ритмічний. В легенях на тлі жорсткого відтінку везикулярного дихання велика кількість сухих розсіяних хрипів. Який засіб контролю артеріального тиску буде найбільш показаним?

- A.** Амлодипін
- B.** Пропранолол
- C.** Фуросемід
- D.** Клофелін
- E.** Каптоприл

91. Хворий 43-х років через 2 місяці після перенесеного тонзиліту госпіталізований у терапевтичне відділення зі скаргами на задишку, біль в ділянці серця, запаморочення, серцебиття. Об'єктивно: загальний стан важкий. Частота дихання - 35/хв., пульс - 100/хв., аритмічний, (екстрасистоля). Артеріальний тиск - 145/60 мм рт.ст. Тони серця аритмічні (екстрасистоля) послаблення I тону, систолічний шум над верхівкою. Печінка збільшена. ЕКГ: синусова тахікардія, поодинокі шлуночкові екстрасистоли. ЕхоКГ порожнини серця в межах норми, ФВ- 50%. Який найбільш імовірний діагноз?

- A.** Інфекційний міокардит
- B.** Синдром Дресслера
- C.** Інфекційний перикардит
- D.** Міокардитичний кардіофіброз
- E.** Дилатаційна кардіоміопатія

92. Хворий 50-ти років зловживає алкоголем протягом 15-ти років. Після останнього запою не вживає спиртне впродовж 5-ти діб. Ховається під ліжко, намагається чинити опір оточуючим, бачить в них чортів та інопланетян, вважає, що він у пеклі, вірно називає своє прізвище та ім'я, по батькові. Яким буде діагноз у даному випадку?

- A.** Алкогольний делірій
- B.** Алкогольний галюциноз
- C.** Онейроїдна кататонія
- D.** Сутінкове потьмарення свідомості
- E.** Патологічне сп'яніння

93. У юнака 16-ти років на тлі підвищеної сальності шкіри обличчя, верхньої частини спини, передньої поверхні грудей, множинні комедони, періодично з'являються фолікулярні вузлики, пустули. Суб'єктивних відчуттів немає. Який найбільш імовірний діагноз?

- A.** Звичайні вугри
- B.** Вторинний сифіліс
- C.** Вульгарний сикоз
- D.** Фурункульоз
- E.** Рожеві вугри

94. У післяопераційного хворого, якому 6 днів тому проведено видалення нижньої частки лівої легень в зв'язку з бактеріальною деструкцією і розвитком пневмотораксу, наросла задишка до 48/хв., PaO_2 знизився до 50 мм рт.ст., $PaCO_2$ підвищився до 65 мм рт.ст., з'явився кашель, виділення великої кількості харкотиння, загальний ціаноз шкіри, гіпотонія - 60/20 мм рт.ст. При аускультатії правої і лівої легень - маса різнокаліберних хрипів, різко ослаблене дихання. Який об'єм невідкладної допомоги потрібно надати хворому першочергово для ліквідації дихальної недостатності?

- A.** Провести інтубацію трахеї з ШВЛ
- B.** Провести лаваж трахеобронхіального дерева
- C.** Киснева терапія
- D.** Положення ортопное
- E.** Пункція плевральної порожнини

95. Жінка 32-х років доставлена в приймальне відділення машиною швидкої допомоги. В спекотний день працювала тривалий час на полі, збираючи овочі. Відчула головний біль, запаморочення, загальну слабкість, сухість в роті, але продовжувала працювати. Незабаром "потемніло в очах", виникли блювання, різкий біль в литкових м'язах. Потім виникло рухове збудження, втрата свідомості. Артеріальний тиск - 170/95 мм рт.ст. Температура - 37,8°C. Сформулюйте найбільш імовірний діагноз:

- A.** Тепловий удар
- B.** Гіпертермічний синдром
- C.** Гіпертензивний криз
- D.** Зомління
- E.** Нейротоксикоз

96. Хворий 39-ти років скаржиться на задишку та стискальний біль за грудниною у стані спокою. 10 днів тому переніс грип. Об'єктивно: поза вимушена - сидить, нахиливши тулуб уперед, обличчя здутле, ціанотичне, здуті шийні вени. Межі серця значно розширені в обидві сторони, тони глухі, ритмічні, частота серцевих скорочень - 104/хв., частота дихальних рухів - 28/хв. На ЕКГ: зниження вольтажу зубців, конкордантні зміни сегменту ST. На рентгенограмі: кулеподібна тінь серця, ознаки застою в легенях. В крові: швидкість осідання еритроцитів - 38 мм/год. Поставте діагноз:

- A.** Ексудативний перикардит
- B.** Вірусний міокардит
- C.** Ревматична гарячка
- D.** Дилатаційна кардіоміопатія
- E.** Нестабільна стенокардія

97. Дівчинка 6-ти років надійшла зі скаргами на підвищення температури тіла до 37,2°C, часті та болісні сечовипускання, які з'явилися після переохолодження. У сечі: сеча каламутна, питома вага - 1012, білок - 0,033‰, мікроскопія: лейкоцити - 40-45 в п/з, еритроцити - 8-9 в п/з (свіжі), епітелій плаский: 5-8 в п/з, слиз. Який етіологічний фактор у даному випадку найбільш імовірний?

- A.** *Escherichia coli*
- B.** *Staphylococcus aureus*
- C.** *Klebsiella pneumoniae*
- D.** *Proteus mirabilis*
- E.** *Candida albicans*

98. Хворий 50-ти років в результаті різкого згинання шийного відділу хребта під час дорожньо-транспортної пригоди відчув біль в шиї з іррадіацією до латеральної поверхні правого плеча. Під час обстеження встановлена зона гіпестезії на променевій поверхні правого передпліччя, в ділянці вказівного та середнього пальців, випадіння розгинально-

ліктювого рефлексу. Вкажіть найбільш імовірний діагноз:

- A.** Травматичний радикуліт
- B.** Забиття спинного мозку
- C.** Гематомієлія
- D.** Стиснення спинного мозку епідуральною гематомою
- E.** Стиснення спинного мозку відламками хребця

99. Хворому 54 роки. Впродовж року лікується з приводу недиференційованої форми раку легень. Наразі приєдналися відчуття тяжкості та болючисті у правому підребер'ї. Який метод діагностики буде найбільш інформативним в даному випадку?

- A.** Комп'ютерна томографія органів черевної порожнини
- B.** Радіоізотопна гепатографія
- C.** Вазографія печінки
- D.** Діагностична лапароскопія
- E.** Ультразвукова біолокація з прицільною пункційною біопсією

100. В районі N 30% випадків раку молочної залози і 26% випадків раку шийки матки виявляються в IV стадії. Яке управлінське рішення в цій ситуації слід прийняти?

- A.** Організувати і провести цільові медичні огляди жінок
- B.** Організувати і провести комплексні медичні огляди жінок
- C.** Організувати і провести періодичні медичні огляди жінок
- D.** Організувати і провести попередні медичні огляди жінок
- E.** Організувати і провести тотальні медичні огляди жінок

101. Управлінню охорони здоров'я необхідно оцінити ефективність впровадження програм з охорони материнства і дитинства в області. Рівень якого інтегрального показника найдоцільніше використати для такого аналізу?

- A.** Смертності немовлят
- B.** Захворюваності жінок
- C.** Захворюваності дітей
- D.** Інвалідності дітей
- E.** Фізичного розвитку

102. Хвора 22-х років скаржиться на часте і болюче сечовипускання, поклики на сечопуск вночі, нетримання сечі, біль у надлобковій ділянці та у попереку. Часто сеча має колір пива. Місяць тому вийшла заміж. Об'єктивно: загальний стан задовільний. В легенях - везикулярне дихання. Тони серця ритмічні, частота серцевих скорочень - 78/хв., артеріальний тиск - 128/68 мм рт.ст. Живіт м'який, болючий у надлобковій ділянці. У сечі: еритроцити - 12-18 в полі зору, лейкоцити - 12-15, бактерій +++ в полі зору. Який найбільш імовірний діагноз?

- A.** Інфекція нижніх сечових шляхів - цистит
- B.** Сечокам'яна хвороба
- C.** Інфекція верхніх сечових шляхів - пієлонефрит
- D.** Гонорея
- E.** Первинний сифіліс

103. Хвора 50-ти років, яка страждає на хворобу Аддісона (виникла після перенесеного туберкульозу легень у юному віці), під час пожежі в квартирі сильно налякалася і знепритомніла. Хвора бліда, холодна, пульс ниткоподібний, частота серцевих скорочень - 120/хв., артеріальний тиск - 60/30 мм рт.ст. Яке ускладнення виникло у хворої?

- A.** Гостра наднирникова недостатність
- B.** Тиреотоксичний криз
- C.** Синдром Моргані-Адамса-Стокса
- D.** Гострий інфаркт міокарда
- E.** Тампонада серця

104. На березі моря ви побачили молодого хлопця, який лежав на землі. Шкіра гусяча, різко ціанотична, на губах біла піна. Пульс частий аритмічний, в легенях дихання не вислуховується. Якими будуть перші дії на догоспітальному етапі?

- A.** Видалити слиз і піну з рота та ротоглотки, провести штучне дихання
- B.** Залишити в спокої, викликати швидку допомогу
- C.** Розтерти і зігріти хворого
- D.** Надати положення з піднятими ногами
- E.** Зробити різкий удар по груднині

105. У хворої 50-ти років, яка страждає на гіпертонічну хворобу понад 10 років, на тлі стресу раптово підвищився артеріальний тиск до 200/110 мм рт.ст. Стан супроводжувався тремтінням тіла, головним болем, тахікардією, загальним збудженням, відчуттям жару та сухості в роті. Призначення яких препаратів є найбільш обґрунтованим?

- A.** β -адреноблокатори
- B.** Антагоністи кальцію дигідропіридинові
- C.** Сечогінні
- D.** Антагоністи кальцію недигідропіридинові
- E.** Блокатори рецепторів ангіотензину II

106. Робітник заводу з виготовлення цементу, стаж роботи 21 рік, надійшов зі скаргами на виражене свербіння шкіри. Під час огляду на різних ділянках шкіри визначалися поліморфні висипи. Спочатку вони з'явилися на шкірі кистей і пальців рук, передпліччях, обличчі, а за останні півроку розповсюдилися й на інші ділянки. Місцями є елементи везикуляції і попрілості. Під час перебування у відпустці ці прояви зникли. Шкірна проба з хромом дала позитивний результат. Який найбільш імовірний діагноз?

- A.** Професійна екзема
- B.** Обмежений нейродерміт
- C.** Мікробна екзема
- D.** Професійна кропивниця
- E.** Себорейна екзема

107. Хворий 34-х років перебуває на ліку-

ванні в психіатричній лікарні з приводу загострення шизофренії. Об'єктивно: перебуває в ліжку, рухливо загальмований, контакт відсутній. На запитання не відповідає. Поза одноманітна, пацієнт гіпомімічний, наявні симптоми "хоботка", воскова гнучкість м'язів, симптом "повітряної подушки". В такому стані лишається близько тижня. Харчування парентеральне. Визначте наявний синдром розладу рухово-вольової сфери:

- A.** Кататонічний ступор
- B.** Депресивний ступор
- C.** Психогенний ступор
- D.** Апатичний ступор
- E.** Екзогенний ступор

108. Хвора 32-х років скаржиться на підвищення температури тіла до 39°C з остудою, біль у поперековій ділянці справа, дизурію протягом доби. На ізотопній ренограмі - праворуч обструктивний тип кривої. Якими мають бути першочергові дії лікаря?

- A.** Відновлення відтоку сечі з правої нирки
- B.** Антибактеріальна терапія
- C.** Дезінтоксикаційна терапія
- D.** Фізіотерапія для поперекової ділянки
- E.** Введення діуретиків

109. Забійник вугільної шахти 38-ми років, стаж 15 років, скаржиться на кашель з виділенням слизового харкотиння темного кольору, задуху при фізичному навантаженні, біль у грудях під час дихання. Аускультативно: жорстке дихання, сухі та вологі хрипи. На рентгенограмі: бронхо-судинний малюнок посилений, деформований, поодинокі вогнищеві тіні діаметром до 1-3 мм в середніх та нижніх відділах легень, корені розширені, ущільнені. Функція зовнішнього дихання порушена за обструктивним типом. Встановіть попередній діагноз:

- A.** Антракоз
- B.** Бронхопневмонія
- C.** Хронічне обструктивне захворювання легень
- D.** Туберкульоз
- E.** Талькоз

110. Хворий 35-ти років скаржиться на біль у верхній третині плеча, який посилюється вночі. При огляді: помірний набряк у верхній третині плеча, шкіра над ним підвищеної температури, болючість при пальпації, обмеження рухів в плечовому суглобі. На рентгенограмах: ділянка деструкції плечової кістки у метадіафізарному відділі з явищами гомілкового періоститу (спікули) і відшаруванням окістя у вигляді "дашка". Встановіть попередній діагноз:

- A.** Остеогенна саркома
- B.** Остеома
- C.** Гемангіома
- D.** Хондробластома
- E.** Хондрома

111. Жінка 53-х років протягом 2-3 місяців скаржиться на постійний ниючий біль в по-

переку, відчуває потяги до сечовипускання після фізичного перенавантаження. Візуальних змін сечі немає. До теперішнього часу захворювань нирок не було. При проведенні ультразвукового дослідження (УЗД) органів черевної порожнини отримані наступні дані: на рівні IV-V поперекових хребців виявлено S-подібне утворення неоднорідної структури, розміром 14x12,5 см. Попередній діагноз: вроджена вада розвитку (S-подібна нирка). Який метод діагностики є найбільш інформативним для підтвердження діагнозу?

- A. Екскреторна урографія
- B. Оглядова рентгенограма нирок
- C. Радіонуклідна ренографія
- D. Ангіографія
- E. Термографія

112. Жінка 60-ти років скаржиться на періодичний біль у колінних суглобах, що виникає частіше під час тривалого ходіння, спуску сходами, ввечері, непокоїть у першій половині ночі і встухає до ранку після тривалого відпочинку. В ході обстеження виявлена надмірна маса тіла. Суглоби зовнішньо не змінені, обсяг рухів в них не обмежений. На рентгенограмі правого колінного суглоба видно остеопіти. Для профілактики подальшого прогресування захворювання слід рекомендувати:

- A. Уникати підвищених навантажень на колінні суглоби
- B. Обмежити у дієті продукти, багаті на пурини
- C. Щоденний біг підтюпцем
- D. Регулярний прийом алопуринолу
- E. Короткочасна іммобілізація суглоба лонгетою

113. У повторнороділлі 30-ти років пологи тривають 8 годин. Перейми через кожну хвилину по 50 секунд, активні. Серцебиття плоду - 156/хв., ритмічне. Під час зовнішнього дослідження голівка розташована в порожнині малого тазу. Вагінально: розкриття шийки матки повне, голівка плоду в площині виходу з малого тазу. Стрілоподібний шов в прямому розмірі, мале тім'ячко біля лона. Який це період пологів?

- A. Другий період нормальних пологів
- B. Латентна фаза першого періоду нормальних пологів
- C. Активна фаза першого періоду нормальних пологів
- D. Стрімкі пологи
- E. Преліментарний період

114. Повторновагітна 24-х років з Rh-негативним типом крові перебуває під наглядом перинатолога. В анамнезі: у попередніх пологах проведене ручне відділення плаценти з приводу кровотечі у III періоді. У терміні 36 тижнів вагітності підвищився титр антитіл з 1:16 до 1:64. При УЗД - потовщення плаценти і сповільнення рухів плода. З якою частотою в подальшому необхідно проводити дослідження крові на Rh-антитіла?

- A. Щоденно до розродження
- B. 1 раз на тиждень
- C. 1 раз на два тижні
- D. 1 раз на три тижні
- E. Перед пологами

115. У хворого спостерігається відчуження психічних функцій, свого "Я": "я став якимось іншим, відчуваю це, але описати не можу"; "це і я, і не я"; "думки мої в тумані, вони не мої"; "мову свою чую десь збоку"; "усі мої відчуття пропали". Визначте психопатологічний синдром:

- A. Деперсоналізація
- B. Дерезалізація
- C. Депресивний
- D. Параноїдний
- E. Іпохондричний

116. 25-літній жінці з метою лікування гострого пієлонефриту було призначено 10-денний комплекс антибіотикотерапії. Після закінчення прийому антибіотиків з'явилися густі білі виділення з піхви сирнистого характеру, які супроводжувалися гіперемією зовнішніх статевих органів, вираженим свербінням вульви. Для описаного типу вагініту оберіть раціональну терапію:

- A. Протигрибкові препарати
- B. Спринцювання розчином борної кислоти
- C. Естрогенвмісні креми
- D. Вагінальні свічки з сульфаніламидами
- E. Цефтріаксон

117. Хворий скаржиться на гнійні виділення з пенісу вранці перед сечовиділенням, різі, полакіурію. Визначена піурія при проведенні трьохстаканної проби в першій порції сечі. Поставте діагноз:

- A. Уретрит
- B. Цистит
- C. Пієлонефрит
- D. Простатит
- E. Баланопостит

118. Дівчинці 13-ти років на підставі клінічних, біохімічних, ЕМГ змін та результату біопсії м'яза поставлено діагноз: первинний ідіопатичний дерматоміозит, первинно-хронічний перебіг, мінімальна активність, ФН 1. Оптимальним вибором лікування буде:

- A. Гормонотерапія
- B. Цитостатична терапія
- C. Нестероїдні протизапальні препарати
- D. Масаж, ЛФК
- E. Бальнеотерапія

119. Жінка 72-х років хворіє на цукровий діабет II типу, супутня патологія - гіпертонічна хвороба II ст., серцева недостатність II Б ст. Використовує метформін. Напередодні перенесла гіпертонічний криз після чого з'явилися різка слабкість, міалгії, збільшилася спрага, сухість у роті, поліурія. Артеріальний тиск - 140/95 мм рт.ст., частота серцевих скорочень - 98/хв., набряки та запах ацетону відсутні. Які заходи слід вжити для хворої,

щоб попередити розвиток коматозного стану?

- A. Відміна метформіну, призначення інсуліну короткої дії
- B. Збільшення дози метформіну в два рази
- C. Використання гіпотонічного розчину хлориду натрію
- D. Додаткове призначення пролонгованого інсуліну
- E. Призначення глібенкламіду

120. Хвора 54-х років скаржиться на мерзлякуватість, сонливість, слабкість. В минулому лікувалася з приводу аутоімунного вузлового зоба. За рік її стан погіршився: з'явилася слабкість, набрала вагу, стала повільною. Щитоподібна залоза - I ст. Шкіра холодна, суха, бліда, язик потовщений. Голос захриплий. Тони серця ритмічні, глухі, частота серцевих скорочень - 56/хв., живіт здутий. Випорожнення - закрепи. Який препарат слід призначити для профілактики значного збільшення щитоподібної залози?

- A. Тироксин
- B. Мерказоліл
- C. Преднізолон
- D. Радіоактивний йод
- E. Метилтіоурацил

121. Дитина 6-ти років з наявністю анемічного та геморагічного синдромів. В крові: Hb-80 г/л, КП- 0,9, ретикулоцити - 2% , лейкоцити - $1,0 \cdot 10^9$ /л, тромбоцити - $10 \cdot 10^9$ /л. Який діагноз є найбільш імовірним?

- A. Апластична анемія
- B. Тромбоцитопенічна пурпура
- C. Тромбоцитопатія
- D. Дефіцитна анемія
- E. Лімфобластний лейкоз

122. Пацієнт 60-ти років скаржиться на практично постійне відчуття важкості та переповнення в епігастрії, що посилюється після їжі, відрижку з тухлим запахом, іноді блювання з'їденою 1-2 дні тому їжею, схуднення. 12 років тому вперше виявлена виразка пілоричного каналу. Спостерігав періодичний "голодний" біль, з приводу якого приймав ранітидин. Погіршення протягом 3-х місяців. Об'єктивно: визначається "шум плескоту" в епігастрії. Про яке ускладнення йдеться?

- A. Стеноз пілоруса
- B. Пенетрація виразки шлунка
- C. Функціональний спазм воротаря
- D. Стороннє тіло шлунка (безоар)
- E. Малігнізація виразки шлунка

123. Хворий 25-ти років надійшов через 2 години після дорожньо-транспортної аварії зі скаргами на постійний інтенсивний біль у правій паховій ділянці та у симфізі тазу, неможливість самостійно пересуватися. При огляді: положення хворого вимушене - поза "жаби" (позитивний симптом Волковича). Садна й синці на шкірі в проекції симфізу та горизонтальної гілки лобкової кістки праворуч, виражений набряк м'яких тканин. Позитивний симптом "прилиплої п'яти" праворуч. Поставте попередній діагноз:

Поставте попередній діагноз:

- A. Закритий перелом лобкової кістки праворуч
- B. Забій кісток тазу
- C. Травматична пахвинна грижа
- D. Травматична аневризма стегнової артерії
- E. Вивих правого стегна

124. Хворого після перенесеного Q-інфаркту міокарда турбує задишка при незначних навантаженнях, нічні напади сухого кашлю, відчуття хрипів у грудній клітці і ортопноє. В ході огляду: акроціаноз, частота серцевих скорочень - 96/хв., тахікардія, ослаблення I-го тону над верхівкою, вислуховується III-й тон. В легенях в базальних відділах незвучні хрипи. Під час ехокардіоскопії дилатація лівого шлуночка, витончення і дискінезія міжшлуночкової перегородки, фракція викиду - 39%. Визначити варіант дисфункції міокарда:

- A. Систолічна дисфункція лівого шлуночка
- B. Діастолічна дисфункція лівого шлуночка
- C. Діастолічна дисфункція правого шлуночка
- D. Систолічна дисфункція правого шлуночка
- E. Змішана дисфункція обох шлуночків

125. Дівчинка 7-ми років скаржиться на біль в ділянці піхви, значні виділення гнійного характеру, які турбують протягом 5-ти днів і поступово посилюються. При огляді лікар виявив значний набряк зовнішніх статевих органів, почервоніння, гнійні виділення з піхви з неприємним запахом. При ультразвуковому дослідженні (УЗД) в ділянці піхви визначається ехо-позитивна тінь. Яка причина може призвести до такого стану у дітей?

- A. Наявність стороннього тіла в піхві
- B. Пухлина піхви
- C. Пухлина шийки матки
- D. Гнійний кольпіт
- E. Вульвовагініт

126. Дитина 1,5 років у розпал гострої респіраторної вірусної інфекції (ГРВІ) їла волоський горіх. Раптово закашлялася, посиніла. Періодичний сухий кашель зі свистом на видиху продовжується. Стан дитини легкого ступеню важкості, дихальна недостатність. Вкорочення перкуторного звуку, жорстке дихання, сухі і вологі хрипи, бронхоспазм на видиху над правою легенею. Якою буде подальша тактика:

- A. Бронхоскопія
- B. Оглядова рентгенографія живота
- C. Оглядова рентгенографія грудної клітки
- D. Ультразвукове дослідження (УЗД) живота та грудної клітки
- E. Комп'ютерна томограма грудної клітки

127. До дільничного терапевта звернувся пацієнт 43-х років зі скаргами на печію, відрижку кислим, появу болю під час ковтання їжі, а також неможливістю вживати тверду їжу. Хворий повідомив, що печія та відрижка кислим у нього спостерігається впродовж 8-ми

років. Погіршення свого стану спостерігає останні 3 місяці. Яке обстеження потрібно пройти пацієнту в першу чергу?

- A.** Фіброезофагогастроуденоскопія
- B.** Тест з інгібітором протонної помпи
- C.** Добовий езофаго-rH-моніторинг
- D.** Багатогодинний езофаго-rH-моніторинг
- E.** Комп'ютерна томографія органів грудної клітки

128. У хлопчика 5-ти років після перенесеної ангіни на 5-й день з'явився біль у правому кульшовому суглобі. Температура тіла до 39°C . Лейкоцитоз - $18,0 \cdot 10^9/\text{л}$, зсув формули вліво. Рухи в кульшовому суглобі болючі, обмежені. Живіт м'який, неболючий. На рентгенограмах кісток таза виявлено зону деструкції. При ретельному дослідженні знайдено інфільтрацію в ділянці правої здухвинної кістки, болюча, напружена. Поставте попередній діагноз:

- A.** Гострий гематогенний остеомієліт правої здухвинної кістки
- B.** Злоякісна пухлина правої здухвинної кістки
- C.** Гострий апендицит
- D.** Доброякісна пухлина правої здухвинної кістки
- E.** Токсико-алергічний коксит

129. Хворий 29-ти років на другий день після приїзду з Індії госпіталізований у клініку з скаргами на біль у животі, рідкі випорожнення зі склоподібним слизом та кров'ю у вигляді "малинового желе". Загальний стан задовільний, шкіра бліда, висипу немає. Живіт м'який, чутливий в ділянці сліпої і висхідної кишок. Оберіть етіотропний препарат для лікування цієї патології:

- A.** Метронідазол
- B.** Ніфураксид
- C.** Еритроміцин
- D.** Дексазон
- E.** Цефтріаксон

130. 43-річний чоловік без постійного місця проживання госпіталізований на 5-й день захворювання зі скаргами на підвищення температури тіла до $39,6^{\circ}\text{C}$, загальну слабкість, головний біль. Об'єктивно: збуджений, ейфоричний. На одязі хворого велика кількість вошей. Обличчя гіперемоване, набрякле. Одиначні петехії на перехідній складці кон'юнктиви, на шкірі розеольозно-петехіальна висипка. Язик при вивовуванні тремтить та відхиляється вліво. Збільшені печінка та селезінка. Який найбільш імовірний діагноз?

- A.** Висипний тиф
- B.** Черевний тиф
- C.** Аденовірусна інфекція
- D.** Інфекційний мононуклеоз
- E.** Грип

131. Хворий 68-ми років звернувся до урологічної клініки зі скаргами на поклики до сечопуску, відсутність сечі протягом останніх 10 годин. Об'єктивно: над лобком пальпується болючий утвір, верхній край якого сягає

пупка, в ході ректального дослідження передміхурова залоза збільшена, безболісна, щільної консистенції. Додаткове дослідження виявило рівень простатспецифічного антигену в крові - $3,2 \text{ нг/мл}$. Який найбільш імовірний діагноз?

- A.** Доброякісна гіперплазія передміхурової залози, гостра затримка сечі
- B.** Рак передміхурової залози, гостра затримка сечі
- C.** Хронічний парапроктит, гостра затримка сечі
- D.** Доброякісна гіперплазія передміхурової залози, хронічна затримка сечі
- E.** Склероз передміхурової залози, гостра затримка сечі

132. Пацієнт 30-ти років після дорожньо-транспортної пригоди (ДТП) непритомний, шкірні покриви бліді, пульс ниткоподібний. В с/3 правого стегна наявна велика рвана рана з рясною тривалою зовнішньою артеріальною кровотечею. Накладено джгут. Кровотеча зупинена. На який максимальний час може бути накладений джгут на кінцівку в літню пору?

- A.** Не більше 2 годин
- B.** Не більше 5 годин
- C.** Не більше 10 годин
- D.** Не більше 2 хвилин
- E.** Не більше 10 секунд

133. Жінці 40-ка років 5 років тому проведено двосторонню аднексектомію. Скаржиться на слабкість, втомлюваність, відсутність менструації, біль у попереку, зниження пам'яті, не пам'ятає нещодавні події. При обстеженні наявність ожиріння, остеопорозу та гіперхолестеринемії. Який синдром спостерігається у пацієнтки?

- A.** Посткастраційний синдром
- B.** Андреногенітальний синдром
- C.** Адіпозогенітальна дистрофія
- D.** Психоневротичний синдром
- E.** Клімактеричний синдром

134. До клініки надійшов хворий 18-ти років зі скаргами на виражену задишку, кашель, свербіння шкіри. Захворів гостро, близько години тому після прийому анальгін. З дитинства - кропивниця, "аспіринова астма". Об'єктивно: параорбітальний набряк, почервоніння та набряк обличчя. Дихання свистяче. Частота пульсу - $96/\text{хв.}$, артеріальний тиск - $80/50 \text{ мм рт.ст.}$ Препаратом невідкладної допомоги буде:

- A.** Преднізолон
- B.** Еуфілін
- C.** Супрастин
- D.** Строфантин
- E.** Дофамін

135. У породіллі через 3 тижні після пологів підвищилася температура тіла до 38°C , з'явилися остуда, слабкість та біль в лівій молочній залозі. Молочна залоза збільшена, нагрудла, болюча при пальпації; розм'якшення

та флуктуації в ділянці інфільтрату немає. В крові: помірний лейкоцитоз. Який найбільш імовірний діагноз?

- A.** Серозний мастит
- B.** Лактостаз
- C.** Абсцедивний мастит
- D.** Мастопатія
- E.** Гангренозний мастит

136. Хвора 25-ти років скаржиться на неплідність та вторинну аменорею. Об'єктивно: надмірного харчування, явища гірсутизму. Бімануально: матка нормальних розмірів, яєчники з обох боків дещо збільшені, неболючі. Рівень ЛГ та тестостерону підвищений, проба з АКТГ - негативна. Поставте діагноз:

- A.** Синдром полікістозних яєчників
- B.** Адреногенітальний синдром
- C.** Двобічний хронічний сальпінгоофорит
- D.** Вірилізуючі пухлини яєчників
- E.** Синдром резистентних яєчників

137. Дитині 3-х років у зв'язку із захворюванням на гостру респіраторну вірусну інфекцію (ГРВІ) призначено: бісептол, парацетамол, назоферон. На третій день стан дитини погіршився: з'явилися біль у горлі, стоматит, кон'юнктивіт, гіперсалівація, болючі плями темно-червоного кольору на шиї, обличчі, грудях та кінцівках, потім на місці плям з'явилися пухирі. Спостерігалось ураження слизових оболонок навколо рота та ануса. Який попередній діагноз?

- A.** Синдром Стівенса-Джонсона
- B.** Атопічний дерматит
- C.** Вітряна віспа
- D.** Сироваткова хвороба
- E.** Бульозний дерматит

138. Емоційнолабільна 22-річна студентка медичного університету присутня під час хірургічної операції відчула слабкість, запаморочення, легку нудоту, втратила свідомість і впала. Такий стан тривав 2 хвилини. Об'єктивно: очі закриті, шкіра бліда, дифузний гіпергідроз, пульс слабкий, артеріальний тиск - 90/60 мм рт.ст., дихання поверхневе, реакція на світло уповільнена, сухожилкові рефлекс збережені, судом не має. Який найбільш імовірний діагноз?

- A.** Синкопальний стан
- B.** Істеричний невроз
- C.** Вегето-судинний пароксизм
- D.** Транзиторна ішемічна атака
- E.** Епілептичний напад

139. В місті N проводилося вивчення захворюваності на інфаркт міокарда за попередні роки (з 2009 по 2013 роки). Який вид епідеміологічного дослідження був використаний?

- A.** Ретроспективний
- B.** Експериментальний
- C.** Проспективний
- D.** Описовий
- E.** Аналітичний

140. У хворого 19-ти років проникаюче по-

ранення лівої половини грудної порожнини. Стан тяжкий, ціаноз, задишка. Об'єктивно: зліва - дихання різко послаблене. Серце - тони глухі, пульс - 102/хв., артеріальний тиск - 90/50 мм рт.ст. Ехокардіографія - виявлений ехонегативний простір, який оточує камеру лівого шлуночка. Невелика кількість рідини у лівій плевральній порожнині та велика кількість повітря. Якому патологічному стану найбільш імовірно відповідає ця картина?

- A.** Лівобічний гідропневмоторакс та гідроперикард
- B.** Лівобічний пневмоторакс та гемоперикард
- C.** Правобічний пневмоторакс та гемоперикард
- D.** Лівобічний пневмоторакс та ексудативний перикардит
- E.** Дилатаційна кардіоміопатія

141. Пацієнтка 35-ти років скаржиться на біль і збільшення правої молочної залози. Страждає на безпліддя 15 років. Права молочна залоза збільшена у розмірах, шкіра її пастозна, гіперемована, пальпується інфільтрат тістоподібної консистенції без чітких контурів, симптом "лимонної кірки". Поставте діагноз:

- A.** Рак молочної залози
- B.** Мастит
- C.** Вузлова мастопатія
- D.** Абсцес молочної залози
- E.** Фібroadенома молочної залози

142. Хлопчик 15-ти років протягом останніх 5 років хворіє на виразкову хворобу 12-палої кишки. Останнє загострення хвороби було весною. Раптово з'явився "кинджальний" біль в епігастрії, який дещо тамувався в колінно-ліктьовому положенні. Стан дитини тяжкий, різка блідість, тахікардія, симптоми подразнення очеревини. Який найбільш імовірний діагноз?

- A.** Перфорація 12-палої кишки
- B.** Гострий апендицит
- C.** Калькульозний холецистит
- D.** Гостра кишкова непрохідність
- E.** Гострий панкреатит

143. Хворому 27-ми років з двостороннім гідротораксом неодноразово проводили плевральні пункції з обох сторін. Після чергової пункції - погіршення стану, лихоманка, біль у грудях. Наступного дня під час плевральної пункції справа одержано гній. Встановлено діагноз: правостороння гостра емпієма плеври. Який механізм виникнення даного ускладнення?

- A.** Контактно-аспіраційний
- B.** Лімфогенний
- C.** Гематогенний
- D.** Імплантаційний
- E.** Повітряний

144. Хлопчиківі 14 років. Протягом 3-х років спостерігається підвищення артеріального тиску до 170/100 мм рт.ст. Лікування антигіпертензивними препаратами неефективне. Холтер-АТ: стабільна артеріальна гіпертен-

зія. Доплер судин нирок: часткова візуалізація ниркових артерій зліва. Яким буде попередній діагноз?

- A.** Реноваскулярна гіпертензія
- B.** Первинна артеріальна гіпертензія
- C.** Феохромоцитома
- D.** Адреногенітальний синдром
- E.** Гіпоталамічний синдром

145. Для створення безпечних умов праці персоналу у процедурній відділенні дистанційної променевої терапії, де з лікувальною метою використовується гамма-терапевтична установка, необхідно застосувати принцип захисту екрануванням. З якого матеріалу повинні бути захисні екрани?

- A.** Свинець, баритобетон
- B.** Пластмаси, гуми
- C.** Дерево, цегла
- D.** Алюміній, парафін
- E.** Скло, органічне скло

146. Дівчина 16-ти років з метою схуднення постійно після вживання їжі викликає у себе блювання. У психічному статусі: астенизована, дратівлива, схильна до істеричних реакцій, агресивна до матері. Об'єктивно: худа, шкіра бліда, підвищене овоłosіння тіла, виразка шлунка, аменорея. Визначте психічний розлад:

- A.** Психічна анорексія
- B.** Депресивний розлад
- C.** Фобічний розлад
- D.** Дисфоричний розлад
- E.** Істеричний розлад

147. Хворий 35-ти років скаржиться на наявність впродовж тривалого часу збільшених периферичних лімфатичних вузлів, які його не турбують. Із анамнезу захворювання: спочатку збільшувалися лімфовузли ший, надключичної, пахвової ділянки, з'являлися нові групи лімфовузлів. Об'єктивно: лімфовузли при пальпації м'якоеластичної консистенції, збільшені, безболісні, не спаяні з навколишніми тканинами. Який метод дослідження є найбільш інформативним для ранньої діагностики захворювання?

- A.** Пункційна біопсія
- B.** Магнітнорезонансна томографія
- C.** Радіоізотопне сканування скелета
- D.** Ультразвукове обстеження
- E.** Рентгенологічне дослідження

148. Хвора 23-х років звернулася до клініки зі скаргами на серцебиття, пітливість, слабкість, зниження працездатності, тремтіння пальців рук. За місяць схудла на 10 кг. При огляді: частота серцевих скорочень - 120/хв., артеріальний тиск - 130/70 мм рт.ст. Під час ультразвукового дослідження (УЗД) в щитоподібній залозі виявлено вузол 2х2 см. При скануванні в місці вузла виявлена ділянка підвищеного накопичення радіофармпрепарату. Решта тканин щитоподібної залози РФП не накопичує. Який найбільш імовірний діагноз?

- A.** Токсична аденома щитоподібної залози
- B.** Змішаний токсичний зоб
- C.** Аутоімунний тиреоїдит
- D.** Підгострий тиреоїдит
- E.** Тиреотропінома

149. Хворий 22-х років звернувся до лікаря зі скаргами на появу білих плям на тлі за смаглої шкіри. На шкірі тулуба множинні гіпопигментовані плями, при пошкрябуванні спостерігається муковидне лушення. Проба Бальцера позитивна. Яке захворювання можна припустити?

- A.** Висівкоподібний лишай
- B.** Вітіліго
- C.** Склеродермія
- D.** Лейкодерма
- E.** Рожевий лишай

150. 14-річний хлопець скаржиться на зміни кольору сечі - "м'ясних помиїв". З анамнезу відомо, що 2 тижні тому переніс тонзиллофарингіт. Об'єктивно: пастозність обличчя, повік. Артеріальний тиск - 135/90 мм рт.ст. Хлопець активний, не втрачає свідомості. В аналізі сечі: питома вага - 1025, еритроцити - вкривають все поле зору, білок - 0,165 г/л, еритроцитарні циліндри. Поставте попередній діагноз:

- A.** Гострий постстрептококовий гломерулонефрит
- B.** Сечокам'яна хвороба
- C.** Гострий тубулоінтерстиціальний нефрит
- D.** Нефротичний синдром
- E.** Гострий піелонефрит

151. Породілля 22-х років на 4 добу післяпологового періоду скаржиться на головний біль, слабкість, біль в правій молочній залозі, різке підвищення температури тіла до 39°C, лихоманку. В ділянці верхньо-зовнішнього квадранта правої молочної залози пальпується щільний болісний інфільтрат, шкіра над яким гіперемована. Артеріальний тиск - 120/70 мм рт.ст., пульс - 110/хв. Живіт м'який, безболісний. Який імовірний діагноз?

- A.** Лактаційний мастит, інфільтративна форма
- B.** Лактостаз
- C.** Флегмонозний мастит
- D.** Гангренозний мастит
- E.** Ретромаммарний абсцес

152. Жінка 26-ти років скаржиться на безпліддя протягом 3-х років. Чоловік здоровий. При обстеженні встановлено: тіло матки щільної консистенції, нормальних розмірів. Додатки не пальпуються. Проведена метросальпінгографія - контрастна рідина у черевній порожнині з обох боків. Порожнина матки деформована. Припущено, що причина жіночого безпліддя - аномалія розвитку матки. Яке обстеження необхідно провести, щоб підтвердити діагноз?

- A.** Гістероскопія
- B.** Розширена кольпоскопія
- C.** Зондування матки
- D.** Ультразвукове дослідження (УЗД)
- E.** Вишкрібання стінок порожнини матки

153. Серед прикріпленого населення лікаря загальної практики 30% складають люди похилого, старечого віку. Які особливості захворюваності цього контингенту повинен враховувати лікар для організації надання їм медичної допомоги?

- A.** Велика кількість хронічних захворювань
- B.** Збільшення частки гострих інфекційних захворювань
- C.** Значна частка неускладнених атипових захворювань
- D.** Сезонний характер захворюваності та звернень за допомогою
- E.** Велика кількість хвороб з нетяжким типовим перебігом

154. Мати дитини 1-го року скаржиться на постійний нав'язливий, частий, малопродуктивний кашель, іноді до блювання. Під час об'єктивного дослідження у пацієнта спостерігається прискорене дихання, помірне втягнення нижніх міжреберних м'язів, збільшення передньозаднього розміру грудної клітки. Під час респіраторних інфекцій з'являється бронхообструкція. У періоді новонародженості переніс меконіальний ілеус. Оберіть першочергове обстеження:

- A.** Дослідження хлоридів поту
- B.** Дослідження на хламідії та мікоплазму
- C.** Рентгенографія органів грудної клітки
- D.** Комп'ютерна томографія легень
- E.** Генетичне тестування

155. У хворої 45-ти років з мегалобластною анемією при ендоскопічному дослідженні з біопсією слизової оболонки шлунка виявлені атрофічні ділянки дифузного характеру в фундальній частині шлунка. Який провідний механізм розвитку даного захворювання?

- A.** Аутоімунний (антитіла до обкладочних клітин)
- B.** *H. pylori* - інфекція
- C.** Променеве ураження
- D.** Хімічне ураження
- E.** Застосування НПЗП

156. Чоловік 63-х років був госпіталізований 5 днів тому з приводу інфаркту міокарда. Раптом він поскаржився на сильний біль у грудях та втратив свідомість. Пульс не визначається, тони серця відсутні. ЕКГ: синусовий ритм, *QS* та підйом сегмента *ST* в *V1-V4*. Реанімаційні заходи неефективні. При пункції виявлена кров в порожнині перикарда. Вкажіть найбільш імовірне ускладнення:

- A.** Порушення цілісності стінки лівого шлуночка
- B.** Тромбоемболія легеневої артерії
- C.** Гостра мітральна недостатність
- D.** Гострий перикардит
- E.** Порушення цілісності міжшлуночкової перегородки

157. Хвора 55-ти років скаржиться на випорожнення 3-4 рази протягом 1-2 годин переважно вранці, після сніданку. Посилення діареї пов'язує з підвищеними вимогами з боку оточення, хвилюванням, очікуванням небезпеки. Об'єктивно: метушлива, багатомовна, збільшеної ваги. Шкіра без змін, тургор нормальний, живіт м'який безболісний. В аналізі крові змін не має; аналіз калу: несформований, незначна кількість крохмальних зерен та м'язових волокон, лейкоцити - 3-4 в п/з; колоноскопія без патології. З метою лікування слід призначити:

- A.** Лоперамід
- B.** Дротаверин
- C.** Анаприлін
- D.** Ампіцилін
- E.** Бісакодил

158. Хвора 25-ти років скаржиться на наявність декількох щільних, болючих вузлів у правій пахвовій ділянці, підвищення температури тіла до 38°C, загальну слабкість. Хворіє 3 доби. Локально: в правій пахвовій ділянці є три вузлоподібних утворення, які підвищуються над поверхнею шкіри, розмірами від 0,5 см до 1,5 см в діаметрі, різко болючі при пальпації, з чіткими контурами, шкіра над ними багрово-синюшного відтінку, підняття верхньої кінцівки обмежене через біль. Поставте діагноз:

- A.** Гнійний гідраденіт
- B.** Абсцес
- C.** Карбункул
- D.** Фурункул
- E.** Гнійний лімфаденіт

159. У пацієнтки 48-ми років, яка скаржиться на рясні та тривалі менструації, лікар на підставі даних ультразвукового дослідження (УЗД) припускає гіперплазію ендометрія. Які методи дослідження найбільш раціонально застосувати для уточнення діагнозу?

- A.** Гістероскопія, фракційне вишкрібання матки з наступним патогістологічним дослідженням
- B.** Кольпоскопія
- C.** Гістросальпінгографія
- D.** Кульдоскопія
- E.** Кольпоцитологія

160. При проведенні медичного огляду дітей дитячого будинку №5 було виявлено знижену працездатність, швидку втомлюваність, апатію, сонливість. У 10% обстежених дітей спостерігається кровоточивість ясен, підшкірні точкові крововиливи. Нестача якого вітаміну виявляється в обстежених дітей?

- A. Вітамін C
- B. Вітамін E
- C. Вітамін D
- D. Вітамін H
- E. Вітамін B₁

161. У дитини 11-ти років спостерігаються періодичні закрепи від народження, здуття живота, зниження апетиту, інколи нудота, гіпотрофія м'язів. На іригограмі спостерігається звуження в ділянці прямої кишки із супрастенотичним розширенням ободової кишки вище цього місця. При аноманометрії аноректальний рефлекс негативний. Який метод діагностики буде найбільш інформативним для підтвердження діагнозу?

- A. Повношарова біопсія стінки прямої та ободової кишки
- B. Ультразвукове дослідження (УЗД)
- C. Оглядова рентгенографія черевної порожнини
- D. Біохімічне дослідження крові
- E. Термографія передньої черевної стінки

162. До невропатолога звернувся хворий 54-х років зі скаргами на тремор рук, головний біль, металевий присмак у роті, безсоння, підсилення слиновиділення. З анамнезу відомо, що він більше 10-ти років працює на заводі люмінесцентних ламп. Яким буде ваш діагноз?

- A. Хронічна інтоксикація ртуттю
- B. Хронічна інтоксикація свинцем
- C. Хронічна інтоксикація нітрофарбами
- D. Інтоксикація марганцем
- E. Інтоксикація бензолом

163. У хворого 52-х років, який звернувся до гастроентеролога з приводу виразки шлунка, виявлено диспластичне ожиріння, стрії на животі та стегнах. Артеріальний тиск - 170/100 мм рт.ст. В ході лабораторного обстеження виявлено підвищений рівень кортизолу, помірно знижений рівень АКТГ. Встановіть діагноз:

- A. Синдром Іценка-Кушинга
- B. Хвороба Іценка-Кушинга
- C. Аліментарне ожиріння
- D. Гіпоталамічний синдром з ендокринно-обмінними порушеннями
- E. Синдром Золінгера-Еллісона

164. Породілля 23-х років, пологи термінові нормальні. Через 2 доби після пологів встановлено: загальний стан задовільний. Пульс - 80/хв., артеріальний тиск - 120/70 мм рт.ст. Матка щільна, розташована на 3 пальця нижче пупка, безболісна. Виділення зі статевих шляхів помірні, кров'яністі. Який діагноз найбільш імовірний?

- A. Фізіологічний післяпологовий період
- B. Субінволюція матки
- C. Гематометра
- D. Післяпологовий метроендометрит
- E. Лохиометра

165. Хвора 23-х років доставлена ургентно зі скаргами на біль внизу живота, інтенсив-

ніший справа, з іррадіацією в пряму кишку, запаморочення. Вищезазначені скарги з'явилися раптово вночі. Остання менструація 2 тижні тому. Об'єктивно: шкірні покриви бліді, пульс - 92/хв., температура тіла - 36,6°C, артеріальний тиск - 100/60 мм рт.ст. Живіт дещо напружений, незначно болючий в нижніх відділах, симптоми подразнення очеревини слабо позитивні. Гемоглобін - 98 г/л. Яким буде попередній діагноз?

- A. Апоплексія яєчника
- B. Порушена позаматкова вагітність
- C. Гострий апендицит
- D. Кишкова непрохідність
- E. Ниркова колька

166. У дитини, народженої при терміні гестації 39 тижнів, після надання реанімаційної допомоги з'явилися дихальні розлади, тяжкість яких зростала в динаміці. Навколоплідні води були забруднені меконієм. Частота дихання - 90/хв., звертають на себе увагу значні ретракції, стогін на видиху, рухи крил носа, парадоксальне дихання. Вкажіть найбільш імовірну причину дихальних розладів у цієї дитини:

- A. Синдром аспірації меконію
- B. Природжена пневмонія
- C. Транзиторне тахічне новонародженого
- D. Респіраторний дистрес-синдром
- E. Природжена вада серця

167. До лікаря звернулася породілля на третю добу післяпологового періоду зі скаргами на біль в правій молочній залозі, утруднене зцідження молока, підвищення температури до 37,2°C. При огляді встановлено: локальне, помірно болісне, тверде утворення в ділянці правої молочної залози, шкіра над ним не змінена. Який діагноз буде найбільш імовірним?

- A. Лактостаз
- B. Флегмонозний мастит
- C. Гнійний мастит
- D. Серозний мастит
- E. Гангренозний мастит

168. У хворого 52-х років ішемічна хвороба серця (ІХС): нестабільна (що вперше виникла) стенокардія. Стенозуювальний коронаросклероз, СН I ст. Гіпертонічна хвороба II ст., ст. 3, ризик 4. Зроблено стентування правої коронарної артерії. Кардіолог рекомендував терапію, що включає бета-адреноблокатор, подвійну антиагрегантну комбінацію (плавікс і кардіомангіл), гіполіпідемічні засоби (стати́ни). Зазначте лабораторні показники, які Ви контролюватимете з метою безпечного тривалого застосування статинів:

- A. Трансамінази
- B. Добова протеїнурія
- C. Тригліцериди, бета-ліпопротеїди в сироватці крові
- D. Рівень глюкози в крові
- E. Альфа-амілаза сироватки крові

169. Під час проведення реанімаційних заходів пацієнту 77-ми років, внаслідок ригідності

грудної клітки не вдається виконувати компресії грудної клітки на глибину 5-6 см. Якими будуть Ваші дії?

- A.** Збільшити силу натискань не зважаючи на ризик перелому ребер
- B.** Продовжувати натискання з попередньою силою
- C.** Зменшити силу натискань, щоб не допустити переломів ребер і груднини
- D.** Змістити точку натискань в сторону мечоподібного відростка
- E.** Збільшити частоту натискань до 150 разів на хвилину

170. Хворий 36-ти років внаслідок дорожньо-транспортної пригоди одержав важку черепно-мозкову травму та перебуває в коматозному стані. З діагностичною метою проведена ЕХО-енцефалографія, знайдений зсув серединних структур мозку вправо на 12 мм. За допомогою комп'ютерної томографії в лобово-тім'яній ділянці ліворуч виявлена субдуральна гематома розміром 6x7x7 см. Назвіть найбільш правильну тактику лікування:

- A.** Хірургічне лікування
- B.** Застосування оксидотерапії
- C.** Спостереження за хворим у динаміці
- D.** Проведення дезінтоксикаційної терапії
- E.** Проведення краніоцеребральної гіпотермії

171. Під час дослідження трупу громадянина 50-ти років виявлено: високо на шії, вище рівня щитоподібного хряща, розташована странгуляційна борозна темно-коричневого кольору, яка йде знизу догори та справа наліво. Борозна відсутня на задній поверхні шії, найкраще виражена на передній її поверхні, де глибина становить 0,2 см, а ширина - 1,5 см. Трупні плями інтенсивні, фіолетового кольору, розташовані на нижніх кінцівках. Який вид механічної асфіксії мав місце?

- A.** Повішення
- B.** Задушення петлею
- C.** Задушення руками
- D.** Закриття отворів рота та носа
- E.** Стиснення грудної клітки та живота

172. Призначення глюкокортикостероїдних гормонів з метою передопераційної підготовки при дифузно-токсичному зобі необхідно для:

- A.** Попередження тиреотоксичного кризу
- B.** Попередження анафілактичного шоку
- C.** Попередження гострої недостатності наднирників
- D.** Попередження гіпотиреозу
- E.** Попередження гіпаратиреозу

173. В організм людини з атмосферного повітря надходять декілька хімічних речовин. Як називається тип комбінованої дії, при якому сумісний її ефект перевищує суму ефектів кожної речовини, що входить у комбінацію, при їх ізольованій дії на організм?

- A.** Потенціювання
- B.** Антагонізм
- C.** Ізольована дія
- D.** Поєднана дія
- E.** Комплексна дія

174. У хворого 67-ми років на 6-й день після планової операції раптово виникла гостра дихальна недостатність. Частота серцевих скорочень - 130/хв. Верхня половина тулуба, шия та обличчя ціанотичні, кашель, різкий біль за грудниною. Артеріальний тиск - 90/60 мм рт.ст., центральний венозний тиск - 330 мм вод.ст. На ЕКГ інверсія зубця Т. Яке ускладнення розвинулося у хворого?

- A.** Тромбоемболія легеневої артерії
- B.** Повторна кровотеча
- C.** Гостра недостатність коронарних артерій
- D.** Гострий інфаркт міокарда
- E.** Гіповолемічний шок

175. У хворого 20-ти років на наступний день після закритої травми голови раптово підсилювався головний біль, виникли нудота, блювання, відчуття затерпання та слабкості лівої руки. В неврологічному статусі виявлений симптом Керніга, розширення правої зіниці та центральний парез лівої руки. Встановіть попередній клінічний діагноз:

- A.** Субдуральна гематома
- B.** Струс головного мозку
- C.** Забій головного мозку
- D.** Вторинний менінгіт
- E.** Абсцес головного мозку

176. Хвора 35-ти років звернулася до лікаря зі скаргами на наявність новоутвору на шкірі правої гомілки. Об'єктивно: невус неправильної форми діаметром 1 см, без чітких меж, з сухою поверхнею, темно-коричневого кольору. Встановлено діагноз: імовірна меланома шкіри правої гомілки. Який метод верифікації діагнозу меланоми шкіри?

- A.** Ексцизійна біопсія
- B.** Мазок-відбиток
- C.** Інцизійна біопсія
- D.** Позитронно-емісійна томографія - комп'ютерна томографія (ПЕТ-КТ)
- E.** Ультразвукове дослідження (УЗД)

177. Хворий 38-ми років, водій автобуса, у робочий час внаслідок аварії отримав тяжку травму спинного мозку (є акт про нещасний випадок на виробництві). В результаті цього його визнано інвалідом першої групи. Визначте причину інвалідності:

- A.** Трудове каліцтво
- B.** Загальне захворювання
- C.** Професійне захворювання
- D.** Тяжкість травми
- E.** Дорожньо-транспортна пригода

178. Людині циркулярною пилкою завдано поранення першого пальця правої кисті. Медична допомога надана в травмпункті. Дані амбулаторного хворого: "Стан задовільний, артеріальний тиск - 90/60 мм рт.ст., пульс - 100/хв. Перший палець правої кисті від-

окремлений від основної фаланги і утримується за рахунок шкірного клаптя”. На прийомі судово-медичного експерта: ”Перший палець правої кисті відсутній на рівні основної фаланги. Культю сформовано”. Визначте ступінь тяжкості тілесного ушкодження:

- A.** Дане тілесне ушкодження належить до середнього ступеня тяжкості за критерієм процентної втрати працездатності до 30%
- B.** Дане тілесне ушкодження належить до середнього ступеня тяжкості за критерієм тривалості розладу здоров'я
- C.** Дане тілесне ушкодження належить до категорії легких тілесних ушкоджень, що спричинили короточасний розлад здоров'я
- D.** Дане тілесне ушкодження належить до тяжких тілесних ушкоджень за критерієм небезпеки для життя
- E.** Дане тілесне ушкодження належить до тяжких тілесних ушкоджень за критерієм процентної втрати працездатності більше 30%

179. У хворого 56-ти років в ході ультразвукового обстеження встановлена наявність вегетаций на штучному мітральному клапані, який було імплантовано 3 роки тому, та підклапанних структурах з ознаками деструкції вегетаций та розвитку недостатності штучного клапану. Яке лікування показане хворому?

- A.** Оперативне (репротезування)
- B.** Призначення вазодилататорів
- C.** Подальше спостереження
- D.** Імплантація штучного водія ритму
- E.** Обмеження фізичного навантаження

180. Хворий 57-ми років перебуває на лікуванні з приводу політрауми. Через 8 діб виникли скарги на виражений кашель з виділенням гнійного харкотиння, виражену задишку, підвищення температури до $38,8^{\circ}\text{C}$. В анамнезі: хронічний бронхіт, палить 20 років. Об'єктивно: в легенях вислуховується жорстке дихання, в нижніх відділах правої легені - вологі дрібнопухирчасті хрипи. Проба на ВІЛ - негативна. Який діагноз у даного хворого?

- A.** Нозокоміальна пневмонія
- B.** Позагоспітальна пневмонія
- C.** Аспіраційна пневмонія
- D.** Пневмонія осіб з імунodefіцитом
- E.** Інфекційне загострення бронхіту

181. Вночі у хворого з'явилися: головний біль, біль у правому оці з іррадіацією в праву скроню, нудота, блювання, зниження зору правого ока, туман, райдужні кола навколо джерела світла. Об'єктивно: праве око - застійна ін'єкція судин склери, рогівка набрякла, її чутливість знижена, передня камера неглибока, зіниця широка. Рефлекс з очного дна тьмяно-рожевий, деталі не офтальмоскопуються через набряк рогівки. Внутрішньоочний тиск - 58 мм рт.ст. Поставте діагноз:

- A.** Гострий напад глаукоми
- B.** Відкритокутова глаукома
- C.** Іридоцикліт
- D.** Бактеріальний кон'юнктивіт
- E.** Набухаюча катаракта

182. На прийом до педіатра звернулася мати із 4-и місячною дитиною зі скаргами на підвищення температури до $37,5^{\circ}\text{C}$. Дитина народжена доношеною, 8-9 балів за шкалою Апгар. При аналізі медичної документації виявлено, що у дитини немає щеплення проти туберкульозу. В які часові терміни повинно було проведено щеплення проти туберкульозу?

- A.** Доношена дитина, 3-5 доба життя
- B.** Доношена дитина, не пізніше 48 годин від народження
- C.** Протягом першого тижня життя
- D.** Протягом перших 24 годин життя
- E.** Протягом перебування в пологовому будинку після попередньої проби Манту

183. Головний лікар районної лікарні видав наказ про порядок проведення обов'язкових планових профілактичних щеплень. Які контингенти населення підлягають обов'язковим плановим щепленням?

- A.** Діти, підлітки та дорослі, які досягли відповідного віку
- B.** Особи з окремих професійних груп ризику (егері, мисливці тощо)
- C.** Особи, які мали контакт з джерелом інфекції в епідемічному осередку
- D.** Діти, яким оформлюють документи у дитячий садочок або школу
- E.** Особи, які могли бути інфіковані

184. Жінка 65-ти років хвора на хронічне обструктивне захворювання легень із загостреннями хвороби щонайменше двічі на рік. Останнє загострення з підвищенням температури та гнійним харкотинням було проліковане 3 тижні тому. Яка тактика ведення хворої щодо вторинної імунопрофілактики загострень та прогресування дихальної недостатності?

- A.** Вакцинація проти пневмококу та проти грипу
- B.** Вакцинація проти гемофільної інфекції типу В
- C.** Призначення гомологічного імуноглобуліну
- D.** Вакцинація БЦЖ після негативного результату проби Манту
- E.** Усі щеплення протипоказані

185. Першовагітна 25-ти років звернулася у січні до відділення патології вагітних у терміні 27 тижнів із ознаками тяжкої гострої респіраторної інфекції. Встановлено та лабораторно підтверджено діагноз ”грип”. Стан вагітної поступово погіршувався, хвора переведена до відділення інтенсивної терапії, розпочата штучна вентиляція легень (ШВЛ). Незважаючи на лікування, відбулася антенатальна загибель плода. Який підхід із перелічених нижче, є найбільш дієвим у попере-

дженні цього ускладнення вагітності?

- A.** Вакцинація від грипу усіх вагітних та жінок, що планують вагітність
- B.** Прийом протівірусних препаратів під час епідемії грипу
- C.** Застосування імуномодуляторів
- D.** Застосування дескалаційної антибіотикотерапії відразу після появи перших проявів гострої респіраторної вірусної інфекції (ГРВІ)
- E.** Відмовитись від відвідування буд-яких скупчень людей під час епідемії

186. Дитина 4-х років здорова та невакцинована проти кору. В регіоні, де вона мешкає зафіксований спалах кору. Лікар призначив першу дозу вакцини КПК (проти кору, паротиту та краснухи). Коли даній дитині потрібно ввести другу дозу вакцини?

- A.** Через 1 місяць
- B.** Через 3 місяці
- C.** В 6 років життя
- D.** В 14 років життя
- E.** Через 6 місяців

187. До сімейного лікаря звернулася учениця 14-ти років зі скаргами на подряпини на обличчі, які наніс сусідський кіт 2 дні тому. При огляді подряпини поверхневі, вкриті струпом. Виконано первинну хірургічну обробку ран. Відомо що дитина отримала всі планові щеплення згідно з календарем. Якими будуть подальші дії?

- A.** Спостереження за твариною
- B.** Введення антирабічної вакцини
- C.** Введення антирабічного імуноглобуліну
- D.** Введення антирабічної вакцини + антирабічного імуноглобуліну
- E.** Введення антирабічної вакцини + правцевий анатоксин

188. Вагітну жінку 33-х років у терміні 16-17 тижнів вагітності вкусив собака у ділянку шиї. Пацієнтка доставлена бригадою швидкої допомоги в травмпункт. Загальний стан середньої тяжкості. Артеріальний тиск - 100/60 мм рт.ст., пульс - 92/хв. При огляді рана в ділянці шиї з рваними краями й помірного кровотечею. Якою буде тактика лікаря?

- A.** Хірургічна обробка рани, введення протиправцевого анатоксину та вакцини від сказу
- B.** Хірургічна обробка рани, спостереження за собакою, рішення про профілактику сказу через 10 діб
- C.** Зупинка кровотечі, рішення про вакцинацію при ознаках сказу у тварини
- D.** Переривання вагітності за медичними показаннями після обробки рани
- E.** Зупинка кровотечі, хірургічна обробка рани

189. Дівчинка народилася від I вагітності, I вагінальних пологів у терміні гестації 39 тижнів (маса 3350 г, довжина тіла 53 см). 17-річна мати дитини ВІЛ-позитивна. Стан дитини після народження задовільний. Коли можна провести вакцинацію БЦЖ даній дитині?

- A.** Після уточнення ВІЛ-статусу дитини
- B.** Не щеплювати в жодному випадку
- C.** На 1-шу добу
- D.** На 3-тю добу
- E.** Після проби Манту

190. Новонароджена недоношена дитина народилася з масою 1900 г. Переведена у відділення патології новонароджених для подальшого лікування з діагнозом "перинатальна гіпоксична енцефалопатія". Щеплення БЦЖ в пологовому будинку не проводилося. Коли слід щеплювати дану дитину проти туберкульозу?

- A.** По досягненні маси тіла 2500 г
- B.** Після усунення ознак неврологічної патології
- C.** У віці 6 місяців
- D.** В 1 рік життя
- E.** Не щеплювати дитину взагалі

191. У хірургічний кабінет звернувся хлопець 17-ти років, зі скаргами на наявність рубаної рани правої стопи. Із анамнезу відомо, що травму отримав сокирою під час роботи по господарству. Всі щеплення отримувач відповідно віку. Об'єктивно: температура тіла - 36,8°C, пульс - 68/хв., артеріальний тиск - 120/75 мм рт.ст. Які дії лікаря?

- A.** Динамічне спостереження
- B.** Ввести правцевий анатоксин
- C.** Ввести протиправцеву сироватку
- D.** Ввести правцевий анатоксин та протиправцевий імуноглобулін
- E.** Ввести правцевий анатоксин з дифтерійним анатоксином

192. Пацієнтка 30-ти років впродовж 5-ти років хворіє на системний червоний вовчак (СЧВ) і щоденно приймає 16 мг метилпреднізолону. Яке твердження щодо вакцинації проти грипу у даному випадку є вірним?

- A.** Рекомендована щорічна планова вакцинація
- B.** Вакцинація після зменшення дози преднізолону до мінімальної
- C.** Вакцинація протипоказана хворим, що отримують глюкокортикоїди
- D.** Вакцинація проводиться під прикриттям антиалергічних препаратів
- E.** Будь-яка вакцинація протипоказана

193. Хворий 67-ми років з хронічною лімфолейкемією отримує курс хімотерапії. Якими будуть рекомендації щодо вакцинації проти грипу за умови достатнього рівня гранулоцитів та лімфоцитів у периферійній крові?

- A.** Не раніше, ніж через 4 тижні після хімотерапії
- B.** Можна під час хімотерапії
- C.** Не раніше, ніж через 1 тиждень після хімотерапії
- D.** Через 1 рік після хімотерапії
- E.** Взагалі протипоказана

194. Жінка 23-х років, вагітна 12 тижнів, у якої в анамнезі оперативне втручання з при-

воду тетради Фалло у віці 1-го року, щорічно отримувала вакцинацію проти грипу, остання - 1 рік тому. Які рекомендації повинен дати сімейний лікар щодо вакцинації проти грипу цього року?

- A.** Провести вакцинацію інактивованою вакциною
- B.** Провести вакцинацію рекомбінантною вакциною
- C.** Цього року вакцинацію не проводити
- D.** Відкласти вакцинацію до третього триместру
- E.** Вакцинація після пологів

195. У лікаря-стоматолога 26-ти років при обстеженні виявили помірну гіперферментемію, позитивний тест на HBsAg. Його дружина 24-х років не має щеплення від вірусного гепатиту В. Дитина 2-х років належно вакцинована за віковим графіком. Яка профілактика вірусного гепатиту В повинна бути проведена у родині?

- A.** Негайна вакцинація дружини при негативному тесті на HBsAg
- B.** Призначення дружині та дитині специфічної хіміопротекції нуклеозидними аналогами
- C.** Призначення специфічного імуноглобуліну дружині та дитині
- D.** Призначення дружині специфічної хіміопротекції нуклеозидними аналогами
- E.** Призначення специфічного імуноглобуліну дитині

196. Чоловік 56-ти років скаржиться на швидку втомлюваність, погіршення апетиту протягом останнього місяця, що пов'язує з перевантаженням на роботі. Постійної сім'ї не має, повідомляє про сумнівні статеві зв'язки. Замолоду протягом декількох років був донором. Обстежений сімейним лікарем. Виявлено РНК до вірусу гепатиту С методом ПЛР, ступінь фіброзу згідно зі шкалою METAVIR за даними фіброскану - F3. Які щеплення лікар повинен запропонувати хворому?

- A.** Щеплення проти пневмококу, вірусних гепатитів А, В та щорічно проти грипу
- B.** Щеплення проти пневмококу, вірусного гепатиту В та щорічно проти грипу
- C.** Щеплення проти грипу щорічно
- D.** Щеплення проти вірусних гепатитів А та В
- E.** Всі щеплення протипоказані

197. Дитина 6-ти місяців народжена ВІЛ-інфікованою матір'ю. ВІЛ-статус дитини не визначений. При огляді: стан задовільний. Фізичний та нервово-психічний розвиток відповідає віку. Проведена вакцинація в 2 місяці

та 4 місяці проти дифтерії, правця, кашлюка, поліомієліту. Згідно з календарем профілактичних щеплень в Україні лікар призначив продовження вакцинації проти даних інфекцій. Яка вакцина **ПРОТИПОКАЗАНА** даній дитині?

- A.** Оральна (жива) поліомієлітна вакцина
- B.** Інактивована вакцина проти поліомієліту
- C.** АКДП-вакцина
- D.** Вакцинація не проводиться до визначення ВІЛ-статусу
- E.** -

198. Дівчина 15-ти років захворіла на кір. Відомо, що вона страждає на бронхіальну астму з високим рівнем загального IgE та на залізодефіцитну анемію: рівень Hb- 110 г/л, вміст сироваткового заліза 6,6 мкмоль/л (нормальний показник - 10,6-33,6 мкмоль/л). Щеплена вакциною проти кору, краснухи, паротиту одноразово в віці 1 року. Який фактор зумовив захворювання дитини?

- A.** Неповна вакцинація
- B.** Атопія
- C.** Анемія
- D.** Пубертатний вік
- E.** Сидеропенія

199. Чоловік 26-ти років, який "живе з ВІЛ/СНІД" з приводу чого отримує антиретровірусну терапію, звернувся до лікаря з приводу планового щеплення. Пацієнт вакцинований згідно з календарем щеплень. Лікар призначив щеплення проти дифтерії та правця. До якого класу належать дані вакцини?

- A.** Анатоксини
- B.** Корпускулярні живі
- C.** Хімічні
- D.** Корпускулярні вбиті (інактивовані)
- E.** Рекомбінантні

200. Жінка 58-ми років з нейросенсорною глухотою внаслідок ускладнення після перенесеного гнійного менінгіту планує встановлення кохлеарного імплантату. Щеплення проти якої інфекції необхідно зробити для попередження інфекційних захворювань центральної нервової системи і органів слуху?

- A.** Пневмококової інфекції
- B.** Вірусу кліщового енцефаліту
- C.** Туберкульозу після негативного результату проби Манту
- D.** Гемофільної інфекції
- E.** Поліомієліту

Таблиця лабораторних показників

Загальний аналіз крові

| Показник | Норма |
|--------------------------------------|---|
| Еритроцити | Чоловіки: $4,3 - 5,9 \cdot 10^{12}/л$ |
| | Жінки: $3,5 - 5,5 \cdot 10^{12}/л$ |
| Гемоглобін | Чоловіки: 135-175 г/л |
| | Жінки: 120-160 г/л |
| Кольоровий показник | 0,85- 1,05 |
| Ретикулоцити | 0,5 - 1,5% |
| Тромбоцити | $150,0 - 400,0 \cdot 10^9/л$ |
| Лейкоцити | $4,0 - 9,0 \cdot 10^9/л$ |
| Базофіли | $0 - 0,065 \cdot 10^9/л$ (0-1%) |
| Еозинофіли | $0,02 - 0,30 \cdot 10^9/л$ (0,5 - 5,0%) |
| Паличкоядерні нейтрофіли | $0,04 - 0,30 \cdot 10^9/л$ (1 - 6 %) |
| Сегментоядерні нейтрофіли | $2,0 - 5,50 \cdot 10^9/л$ (47 - 72%) |
| Моноцити | $0,09 - 0,60 \cdot 10^9/л$ (3 - 11%) |
| Лімфоцити | $1,2 - 3,0 \cdot 10^9/л$ (19 - 37%) |
| Швидкість зсідання еритроцитів (ШЗЕ) | Чоловіки: 0 - 15 мм/год |
| | Жінки: 0 - 20 мм/год |
| Гематокрит | Чоловіки: 41 - 53% |
| | Жінки: 36 - 46% |

Біохімічний аналіз крові

| | |
|---|--------------------|
| Загальний білок | 60-78 г/л |
| Альбуміни | 35-50 г/л (52-65%) |
| Глобуліни: | 23-35 г/л (35-48%) |
| α_1 -глобуліни | 2-4 г/л (4,2-7,2%) |
| α_2 -глобуліни | 5-9 г/л (6,8-12%) |
| β -глобуліни | 6-11 г/л (9,3-15%) |
| γ -глобуліни | 11-15 г/л (15-19%) |
| Імуноглобуліни: | |
| IgD | 0 - 0,15 г/л |
| IgG | 6,5-15 г/л |
| IgM | 0,4-3,45 г/л |
| IgA | 0,76-3,9 г/л |
| IgE | 0-380 МОд/л |
| Білірубін: | |
| загальний | 2-17 мкмоль/л |
| вільний (непрямий, некон'югований) | 2-17 мкмоль/л |
| зв'язаний (прямий, кон'югований) | 0-5 мкмоль/л |
| Тригліцериди | 0,59-1,77 ммоль/л |
| Холестерин загальний | 3,9-6,2 ммоль/л |
| Ліпопротеїди: | |
| низької щільності (бета-ліпопротеїди) | <4,2 ммоль/л |
| високої щільності (альфа-ліпопротеїди) | 0,8-1,8 ммоль/л |
| Глюкоза крові | 3,3-6,1 ммоль/л |
| Глікований (глікозильований) гемоглобін | 6% |
| Залізо крові | 9-30 мкмоль/л |
| Калій крові (плазма) | 3,5-5,0 ммоль/л |
| Натрій крові (плазма) | 136-145 ммоль/л |
| Кальцій крові (плазма) | 0,75-2,5 ммоль/л |

| | |
|--------------------------------------|------------------------------|
| Магній (плазма) | 0,75 - 1 ммоль/л |
| Фосфор (неорганічний), сироватка | 0,646-1,292 ммоль/л |
| Хлориди крові | 95-105 ммоль/л |
| Сечовина, сироватка | 3,33 - 8,32 ммоль/л |
| Креатинін | 53 - 106 мкмоль/л |
| Сечова кислота | Чоловіки: 0,12-0,38 мкмоль/л |
| | Жінки: 0,12-0,46 мкмоль/л |
| Лактатдегідрогеназа (ЛДГ) | 45-90 Од/л |
| Альфа-амілаза (діастаза) крові | 25-125 Од/л |
| Аспартатамінотрансфераза (АСТ, АсАТ) | 15-40 Од/л |
| Аланінамінотрансфераза (АЛТ, АлАТ) | 10-40 Од/л |
| Лужна фосфатаза | 30-115 Од/л |

Коагулограма

| | |
|--|--------------------|
| Протромбіновий індекс (час) | 80-100% (< 12 сек) |
| Фібриноген | 2-4 г/л |
| Активований частковий (парціальний) тромбoplastичний час | < 28 сек |
| Час зсідання крові за Лі-Уайтом | 5-10 хв. |
| Тривалість кровотечі за Дюком | До 4 хв. |

Показники кислотно-лужного стану

| | |
|---|--------------------|
| pH, артеріальна кров | 7,35-7,45 |
| Напруга вуглекислого газу, Pco ₂ , артеріальна кров: | 33-45 мм рт.ст. |
| Напруга кисню, Po ₂ , артеріальна кров | 75 - 105 мм рт.ст. |
| Бікарбонат крові | 22-28 ммоль/л |

Інші показники крові

| | |
|---|---------------------------------------|
| Кортизол, сироватка | 230 -750 нмоль/л |
| Осмоляльність, сироватка | 275 - 295 мосмоль/кг H ₂ O |
| Тиреотропний гормон, сироватка або плазма | 0,5-5 МОд/л |
| Тироксин (Т4), сироватка | 65-155 нмоль/л |
| Трийодтиронін (Т3), сироватка | 1,77 - 2,43 нмоль/л |
| Феритин, сироватка | Чоловіки: 15-200 мкг/л |
| | Жінки: 12-150 мкг/л |
| Тимолова проба | До 5 Од |
| С-реактивний білок | <6 мг/дл |
| Антистрептолізин-0 (АСЛ-0) | 250 Од |
| Антистрептогіалуронідаза (АСГ) | 250 Од |

Показники сечі

| Показник | Норма |
|---------------------------------|-----------------------------------|
| Відносна щільність сечі | 1,016-1,022 |
| за Нечипоренко: | |
| лейкоцити | До 2 · 10 ⁶ /л |
| еритроцити | До 1 · 10 ⁶ /л |
| Білок, загальний | <45,0 - 75,0 мг/добу (<0,033 г/л) |
| Кальцій | 2,5 - 7,5 ммоль/добу |
| Кліренс креатиніна | Чоловіки: 97 - 137 мл/хв |
| | Жінки: 88 - 128 мл/хв |
| Оксалати | 90 - 445 мкмоль/л |
| 17-кетостероїди | Чоловіки: 27,7 -79,7 мкмоль/добу |
| | Жінки: 17,4 - 55,4 мкмоль/добу |
| 17-гідроксикортикостероїди | 5,5 - 27,6 мкмоль/добу |
| Альфа-амілаза (діастаза) в сечі | 28-160 Од/л |

НАВЧАЛЬНЕ ВИДАННЯ

Центр тестування професійної компетентності фахівців з вищою освітою напрямів підготовки “Медицина” і “Фармація”.

ЗБІРНИК ТЕСТОВИХ ЗАВДАНЬ ДЛЯ ЛІЦЕНЗІЙНОГО ІСПИТУ: КРОК 2. ЗАГАЛЬНА ЛІКАРСЬКА ПІДГОТОВКА.

Київ. Центр тестування професійної компетентності фахівців з вищою освітою напрямів підготовки “Медицина” і “Фармація”.
(Українською мовою).

Підписано до друку 26.03/№174. Формат 60x84 1/8
Папір офсет. Гарн. Times New Roman Cyr. Друк офсет.
Ум.друк.арк. 28. Облік.вид.арк. 32.
Тираж.(7209 прим. – укр. мова).

Б
 балакучість болтливость
 бджола пчела
 бешиха рожа
 блювання рвота
 будівельний строительный

В
 вада порок
 вапно известь
 великогомілковий большеберцовый
 вертлюговий вертлужный
 вигодування вскармливание
 викидень выкидыш
 випаровування испарение
 випинання выпячивание
 випромінювання излучение
 виразка язва
 висівковий отрубевидный
 висипка сыпь
 висипний тиф брюшной тиф
 висловлювання высказывание
 виснаження истощение
 витрішкуватість пучеглазие
 вишкрібання выскабливание
 вівчак волчанка
 відбитий отражённий
 відлогий пологий
 відшарування отслойка
 віковий возрастной
 вірогідність достоверность
 вічко зев
 вогнищевий очаговий
 вплив влияние
 вранішній утренний
 вуглець углерод
 вузлик узелок

Г
 гарбуз тыква
 гикавка икота
 гирло устье
 гнійний гнойный
 годування кормление
 гойдалка качели
 гомілка голень
 горбистий бугристый
 гребінцевий гребешковый
 ґрунт почва
 гучний громкий

Д
 домішка примесь
 дратівливість раздражительность
 дрібнопухирцевий мелкопузырчатый
 друкування печатание

Ж
 жвавий живой
 жовтяниця желтуха
 жовтяничність желтушность

З
 загальмований заторможенный
 загартовування закаливание
 задуха одышка
 задухо-ціанотичний одышечно-цианотический
 задрити завидовать
 залякання очоменение
 закреп запор
 запаморочення головокружение
 затерпання онемение
 затьмарення помрачение
 зашморг петля
 збочення извращение
 звіт отчёт
 звертання обращение
 згортання свёртывание
 здуття вздутие
 зіниця зрачок
 злиття слияние
 зомління обморок
 зоровий зрительный
 з'ясувати установить

І
 імовірність вероятность
 іржа ржавчина

К
 каламутність мутность
 калитка мошонка
 кашлюк коклюш
 кінцівка конечность
 клубовий подвздошный
 корінцевий корешковый
 короста чесотка
 косоокість косоглазие
 крейда мел
 крижі крестец
 крововилив кровоизлияние
 кульшовий тазобедренный

Л
 ланцюжок цепочка
 ливарник литейщик
 литковий икрожный
 ліжко койка
 лужний щелочной
 лусочка чешуйка
 лущення шелушение

М
 мерехтіння мелькание
 метушливий суетливый
 мигдалик миндалина
 миготливий мерцательный
 млявий вялый
 мвний языковой

Н
 набряклість отёчность
 навколишній окружающий
 надмірний чрезмерный
 надпирник надпочечник
 наочність наглядность
 натщесерце натощак
 нашарування налёт
 недостатність недостаточность
 нежить насморк
 немовля младенец
 непритомність обморок
 нюх обоняние
 нудота тошнота

О
 обліковий учётный
 облямівка кайма
 оглушення оглушение
 окоруховий глазодвигательный
 окріп кипяток
 оперізуючий опоясывающий
 опік ожог
 освітлення освещение
 отруєння отравление
 отрутохімкат ядохимикат

П
 пахвинний паховый
 паховий подмышечный
 пацюк крыса
 перебіг течение
 передміхурова предстательная
 перейма схватка
 печія изжога
 пилок пыльца
 питома вага удельный вес
 підвищення повышение
 підгодування прикорм
 підліток подросток
 піхва влагалище
 плин думок течение мыслей
 повздожне продольное
 поперек поясница
 порожнистий полый
 посмугованість исчерченность
 потилиця затылок
 поточний текущий
 похилый пожилой
 правець столбняк

природний естественный
 променевий лучевой
 пронос понос
 пухир волдырь
 пухлина опухоль

Р
 раптовий внезапный
 роділля роженица
 розбіжний расходящийся
 розгинач разгибатель
 розтин вскрытие
 розчавлений разможенный
 рухи движения
 рясний обильный

С
 самозвинувачення самообвинение
 самоприниження самоунижение
 свербіж почесуха
 свербіж зуд
 свідомість сознание
 сечівник мочеиспускатель-
 ный канал
 сечовід мочеточник
 синець кровоподтёк
 сідниця ягодица
 сітківка сетчатка
 скаржитися жаловаться
 скутий скованный
 смердючий зловонный
 сполучений сообщённый
 спорожнення опорожнение
 спрага жажда
 статевий половой
 стегно бедро
 страва блюдо
 стравохід пищевод
 сторонній инородный
 суглоби суставы
 судоми судороги
 сумний грустный

Т
 табір лагерь
 тім'ячко родничок
 трійчастий тройничный
 тріпотіння трепетание
 тулуб туловище

У
 увага внимание
 ураженність поражённость
 усунений отстранённый
 утворення, утвір образование
 утруднений затруднённый
 ушкодження повреждение
 ущільнення уплотнение

Х
 харкотиння мокрота
 харчовий пищевої
 харчування питание
 хиткість шаткость
 хребет позвоночник

Ц
 цвях гвоздь

Ч
 чадний угарный
 частка доля
 черевний брюшной
 черево живот
 чинник фактор

Ш
 шкідливий вредный
 шкіра кожа
 шлуночок желудочек
 штучний искусственный

Щ
 щадний щадящий
 щелепа челюсть
 щеплення прививка

Я
 яєчник яичник
 яловичина говядина