

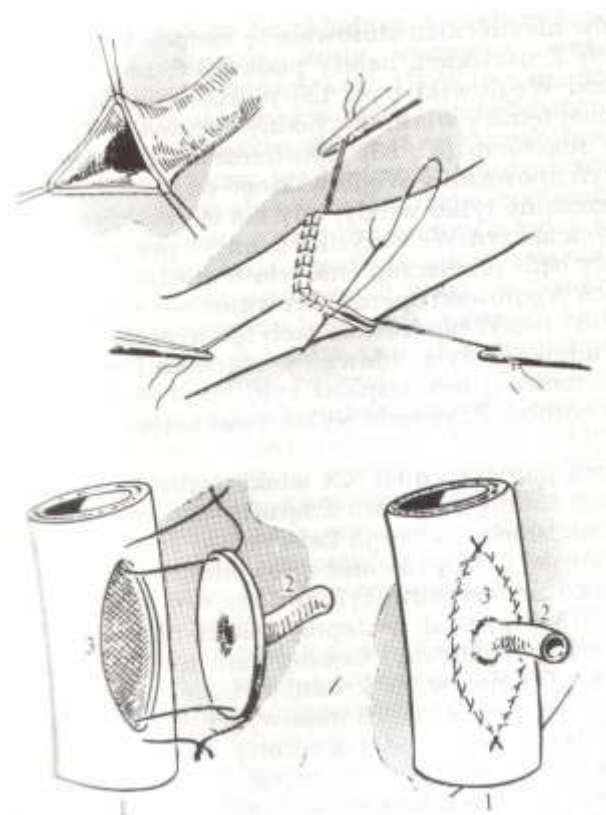
ХІРУРГІЧНІ ПРИНЦИПИ ОПЕРАЦІЇ ТРАНСПЛАНТАЦІЇ НИРКИ



КАФЕДРА ХІРУРГІЇ ТА ТРАНСПЛАНТОЛОГІЇ ФПДО
ЛНМУ ІМ. ДАНИЛА ГАЛИЦЬКОГО
ДОЦ. ЖУК РОСТИСЛАВ АНДРІЙОВИЧ

ALEXIS CARREL

- Розробка судинного шва (Франція, 1901)
- З *Charles GUTHRIE* (Chicago, 1904-1906): пересадки нирок і серця в експерименті

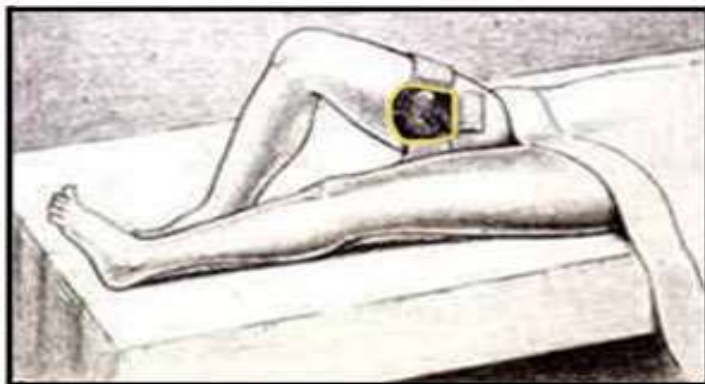

ЮРІЙ ЮРІЙОВИЧ ВОРОНИЙ (1895-1961)

Перша в світі трансплантація
трупної нирки людині

03.04.1933 р. – УКРАЇНА

ВРАЧЕБНОЕ ДЕЛО. № 9. 1950 г.

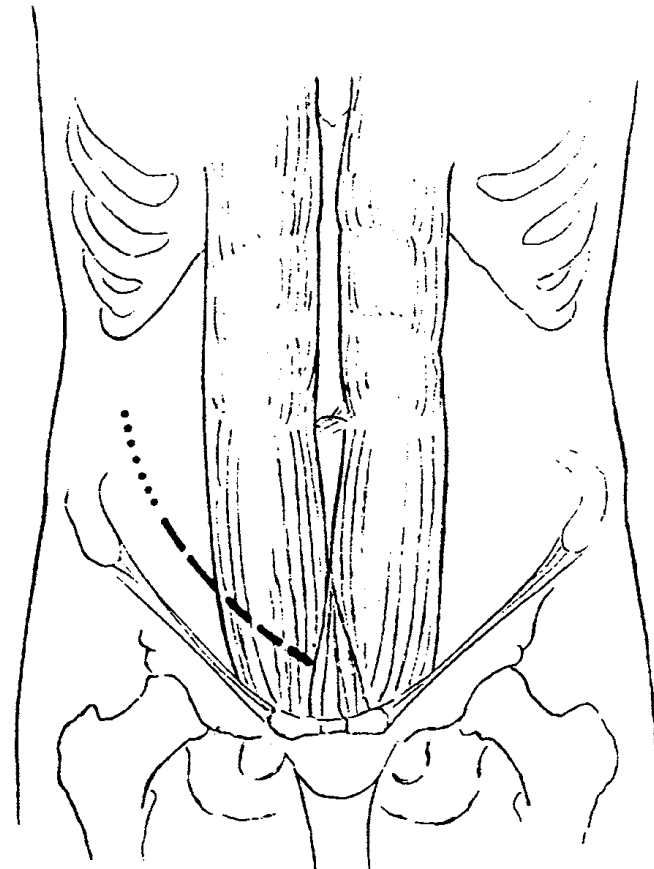
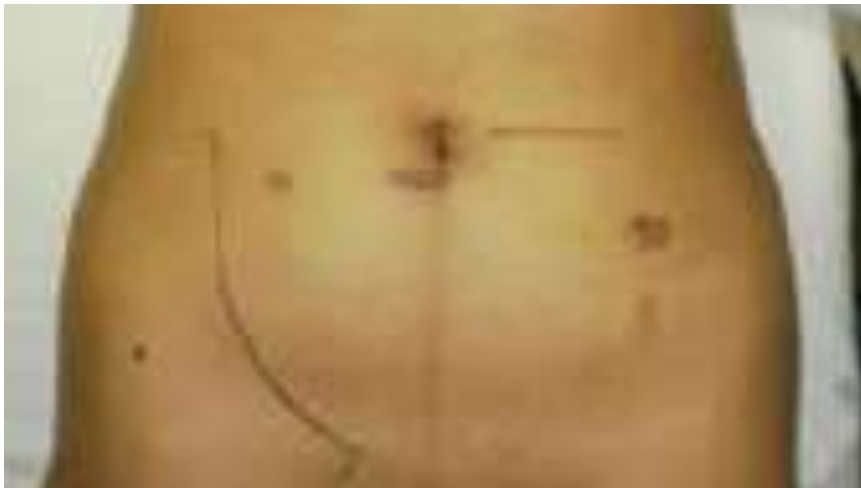

JOSEPH E. MURRAY

- Перша успішна прижиттєва трансплантація нирки людині (*Boston, USA, 1954*)



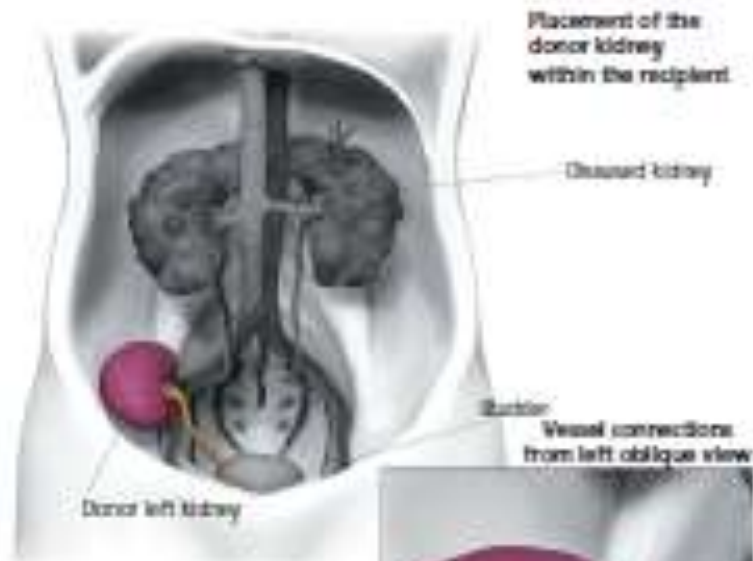
- Заочеревинний доступ за Gibson



ХІРУРГІЧНИЙ ДОСТУП

Kidney Transplant Surgery (Left Kidney)

(Recipient anatomy is in gray, donor anatomy is in color)

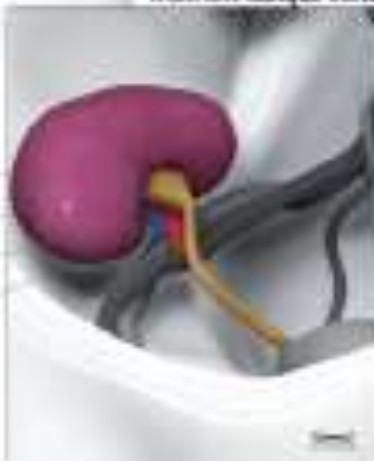

Donor left kidney

Ureter

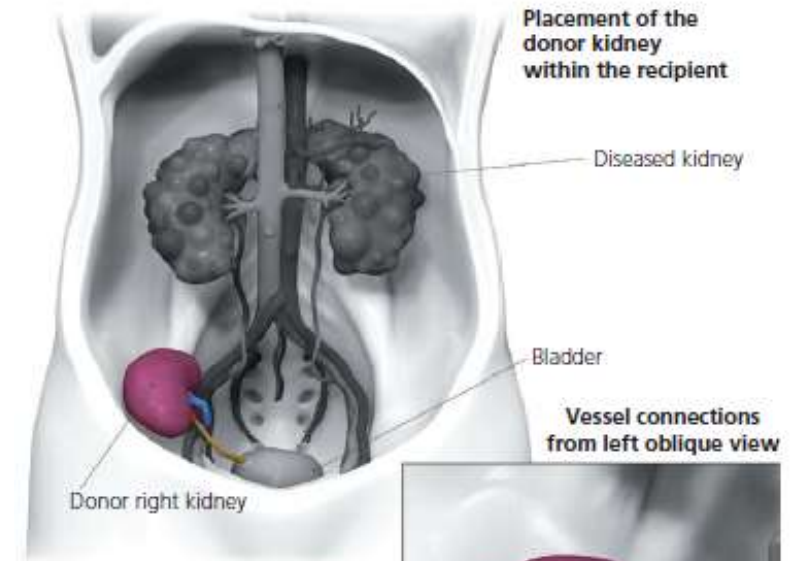
Renal artery

Renal vein



Kidney Transplant Surgery (Right Kidney)

(Recipient anatomy is in gray, donor anatomy is in color)

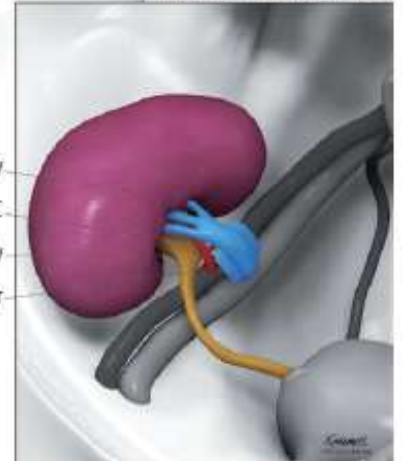


Donor right kidney

Renal vein with cuff of IVC

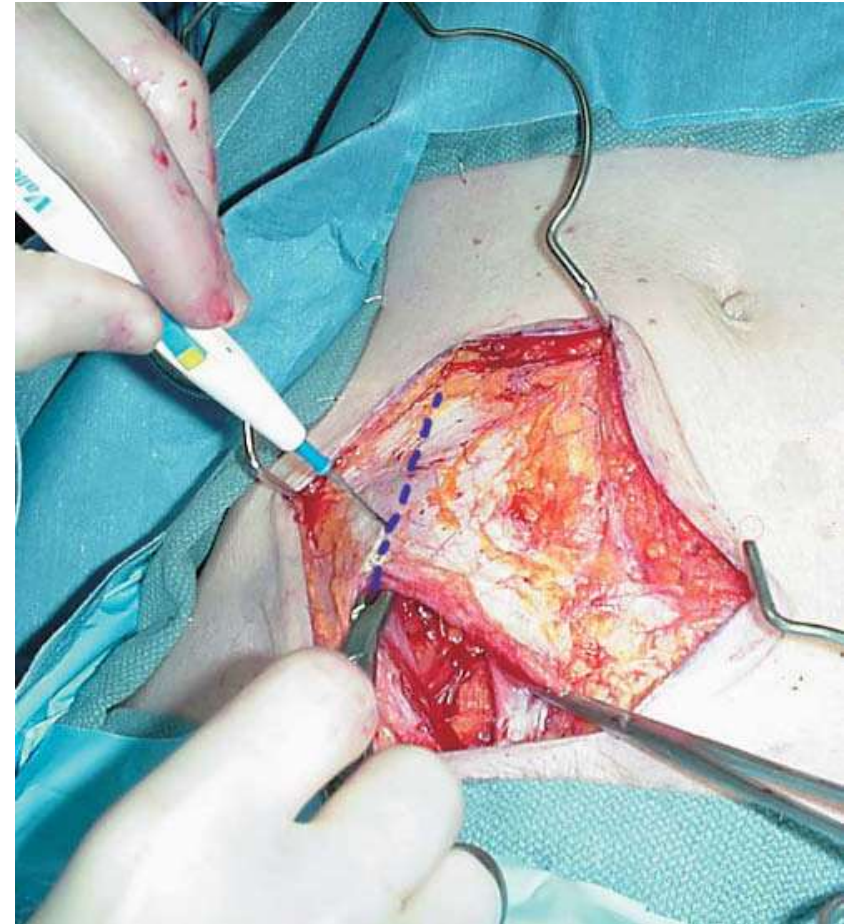
Renal artery

Ureter

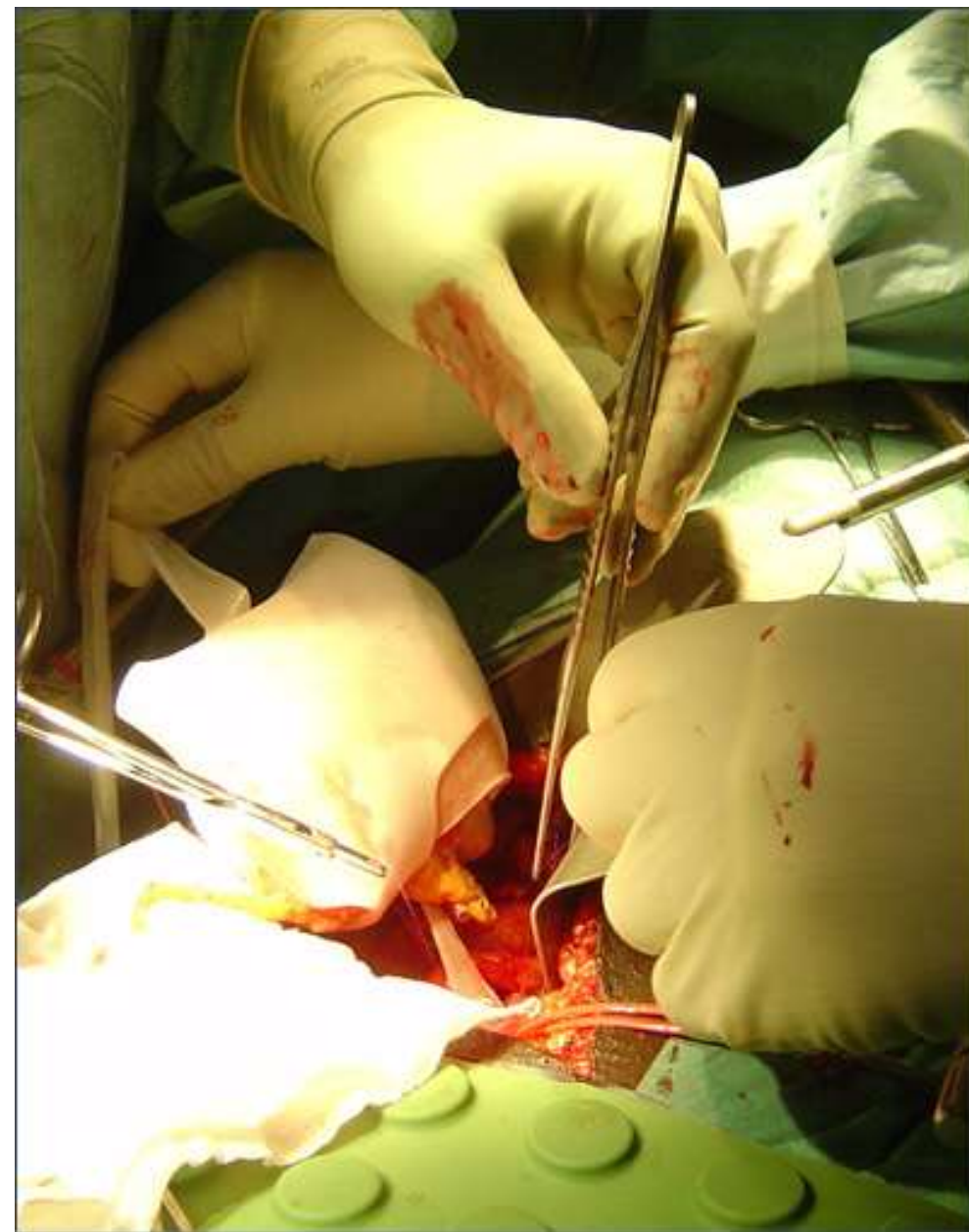
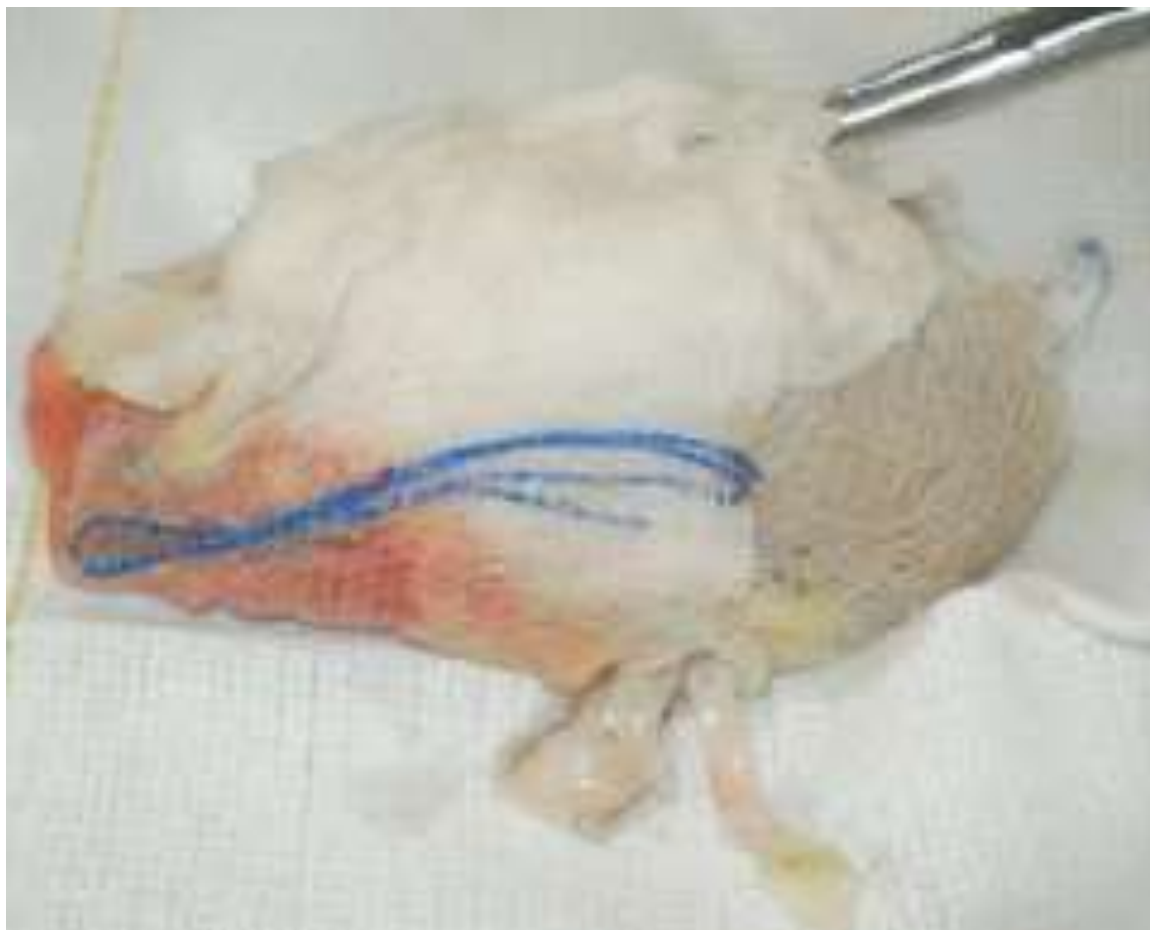

ХІРУРГІЧНИЙ ДОСТУП

- Шкіра та підшкірна клітковина
- Поверхнева фасція
- Апоневроз *m. obliquus abdominis ext.*
- *m. obliquus abdominis int.*
- *m. transversus abdominis*
- Латеральний край піхви *m. rectus abdominis*



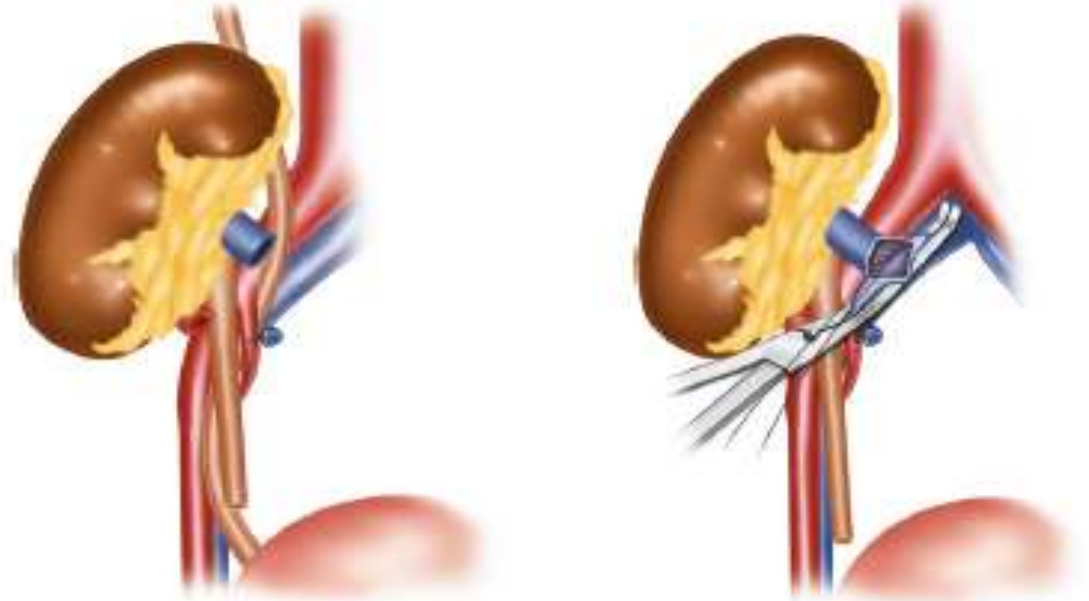
- Холодовий захист нирки
(cool jacket)



ВЕНОЗНИЙ АНАСТОМОЗ

Поліпропілен 5/0 – 6/0

- Кінець-в-бік v. iliaca externa s. communis
- Множинні вени трансплантату:
 - анастомоз з найбільшою веною, менші лігувати
 - однакові вени анастомозувати між собою
 - однакові вени анастомозувати з v. iliaca



АРТЕРІЙНИЙ АНАСТОМОЗ

Recommendations	Strength rating
Use the external or common iliac arteries for an end-to-side arterial anastomosis to donor renal artery.	Weak
Use an end-to-end anastomosis to the internal iliac artery as an alternative to external or common iliac arteries.	Weak
Check the intima of the donor and recipient arteries prior to commencing the arterial anastomosis to ensure that there is no intimal rupture/flap. If this is found it must be repaired prior to/as part of the arterial anastomosis.	Strong
Pre-operatively plan the surgical approach in third or further transplants, to ensure that appropriate arterial inflow and venous outflow exists with adequate space to implant the new kidney.	Strong

- Використовуйте зовнішню або загальну клубову артерію для анастомозу
- Внутрішня клубова артерія – альтернатива
- Контролюйте інтиму! При пошкодженні – потрібно усунути.
- При повторних трансплантаціях слід заздалегідь планувати хід операції: отримати адекватний артерійний та венозний потоки та місце для імплантації нирки

МНОЖИННІ НИРКОВІ АРТЕРІЇ ТРАНСПЛАНТАТУ

- Множинні ниркові артерії - 24%
 - *подвійні* - 7
 - *потрійні* - 2
 - *додаткові нижньополюсні* – 16
 - *додаткові верхньополюсні* – 2
 - *перфоруєчі верхньополюсні* - 5
 - *перфоруєчі нижньополюсні* - 1

