


ЛЬВІВСЬКИЙ НАЦІОНАЛЬНИЙ МЕДИЧНИЙ УНІВЕРСИТЕТ  
імені Данила Галицького

Факультет післядипломної освіти

Кафедра хірургії та трансплантології



# Класифікації природжених і набутих вад серця

Петров В.Ф.

2021

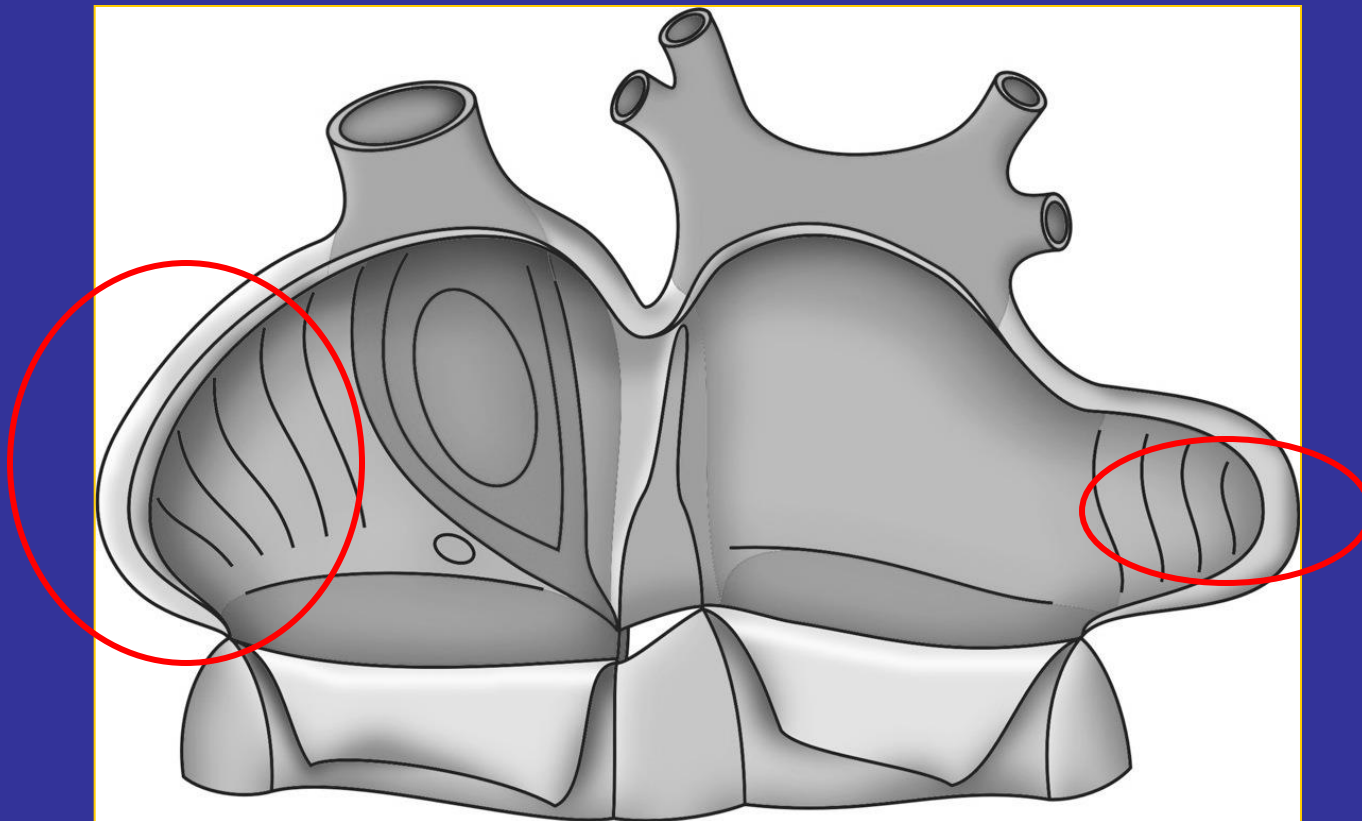


# Природжені вади

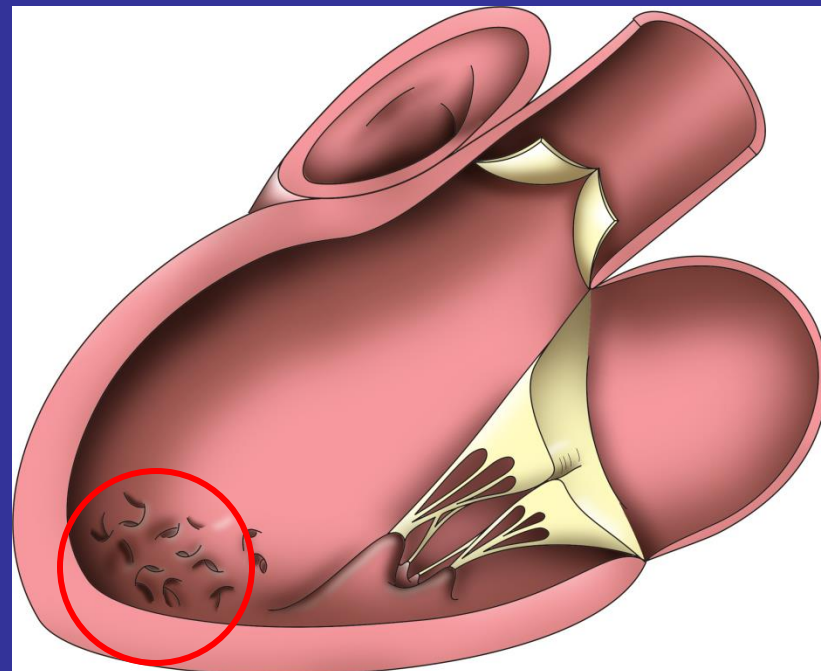
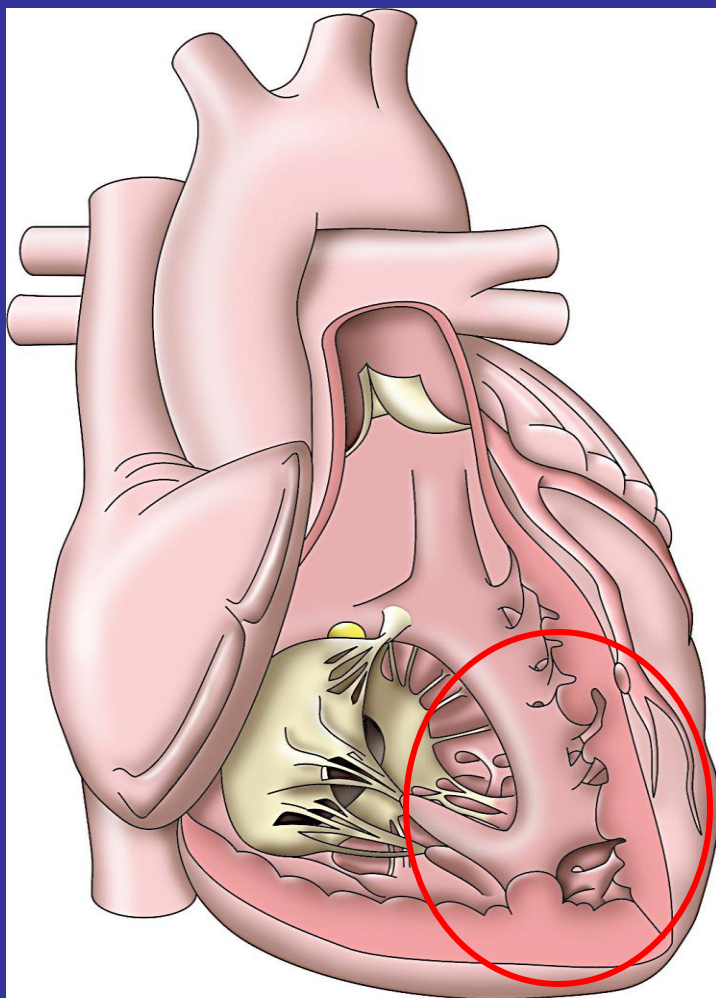
# Послідовний сегментарний аналіз

- Визначення **сегментів**
- Встановити їх **сполучення**
- Задokumentувати **супутні аномалії**




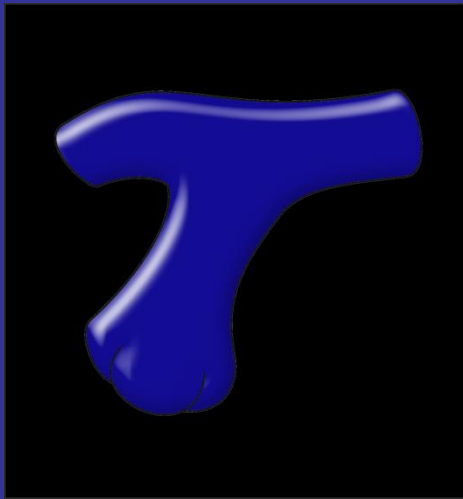
# 1. Передсердный сегмент



## 2. Шлуночковий сегмент



# 3. Артеріальний сегмент



# Супутні аномалії

- Патології клапанів
- Дефекти
- Розміщення магістральних артерій і вен
- Коронарний кровоплин
- Міокард

# Інші класифікації

## ■ Легеневий кровоплин:

- 1) збагачений (ДМПП, ДМШП, АВК, ВАП, аортолегеневе вікно, ТМС, ТАДЛВ, спільний АС)
- 2) збіднений (ЛС, ТФ, ТМС+ЛС, атрезія ЛА, атрезія ТК)
- 3) нормальний (АС, коарктація)

## ■ Ціаноз:

- 1) сині (ТФ, ТМС, атрезія ЛА, ТАДЛВ, Ебштейн, спільний АС, ПВПШ)
- 2) бліді (ЛС, АС, коарктація)

## ■ Обструктивні (ЛС, АС, коарктація, перерив дуги Ао, СГЛС)

## ■ Судинні кільця

## ■ Інші аномалії (розміщення серця, коронарні, ЛВ, НПВ і ВПВ, мітральні, перикарда)





# Набуті вади

# СЕРЦЕВО-СУДИННІ ЗАХВОРЮВАННЯ

Класифікація, стандарти діагностики та лікування

ЗА РЕДАКЦІЄЮ:  
академіка В.М. Коваленка, професора М.І. Лутая, професора Ю.М. Сіренка  
професора О.С. Сичова

## Клапанні вади

### ■ Етіологія:

ревматична, неревматична (з уточненням)

### ■ Локалізація:

мітральний, аортальний, трикуспідальний, легеневої артерії

### ■ Характер ураження:

стеноз, недостатність, комбінована вада

### ■ Ступінь вади

### ■ СН

0-III, ФК I-IV

# Вади аорти

## ■ Аневризми

- Висхідний відділ ( $\geq 55$  мм без факторів ризику,  $\geq 50$  мм з факторами ризику,  $\geq 45$  під час іншої к/х операції)
- Дуга ( $\geq 55$  мм або симптоми)
- Нисхідний відділ ( $\geq 60$  мм,  $\geq 55$  при ендоваскулярних втручаннях)

# Вади серця – наслідки ішемічної хвороби серця

- Постінфарктний розрив міжшлуночкової перегородки
- Постінфарктна аневризма лівого шлуночка
- Постінфарктна псевдоаневризма лівого шлуночка